



# LABS



Cuidado em cada resultado.

## FIBRILAÇÃO ATRIAL

Uma abordagem completa de como o diagnóstico e o tratamento dos fatores de risco podem reduzir a ocorrência e melhorar o prognóstico

**CONFIRA TAMBÉM:** ✓ Endocrinologia ✓ Ginecologia ✓ Oncologia ✓ Ortopedia ✓ Pediatria

# SOMOS

## UMA SÓ ESSÊNCIA

Em 2023, duas das marcas mais respeitadas por clientes, médicos, laboratórios, hospitais e empresas operadoras de saúde e pela sociedade em geral, se unem na construção da maior e mais relevante empresa de saúde do país.

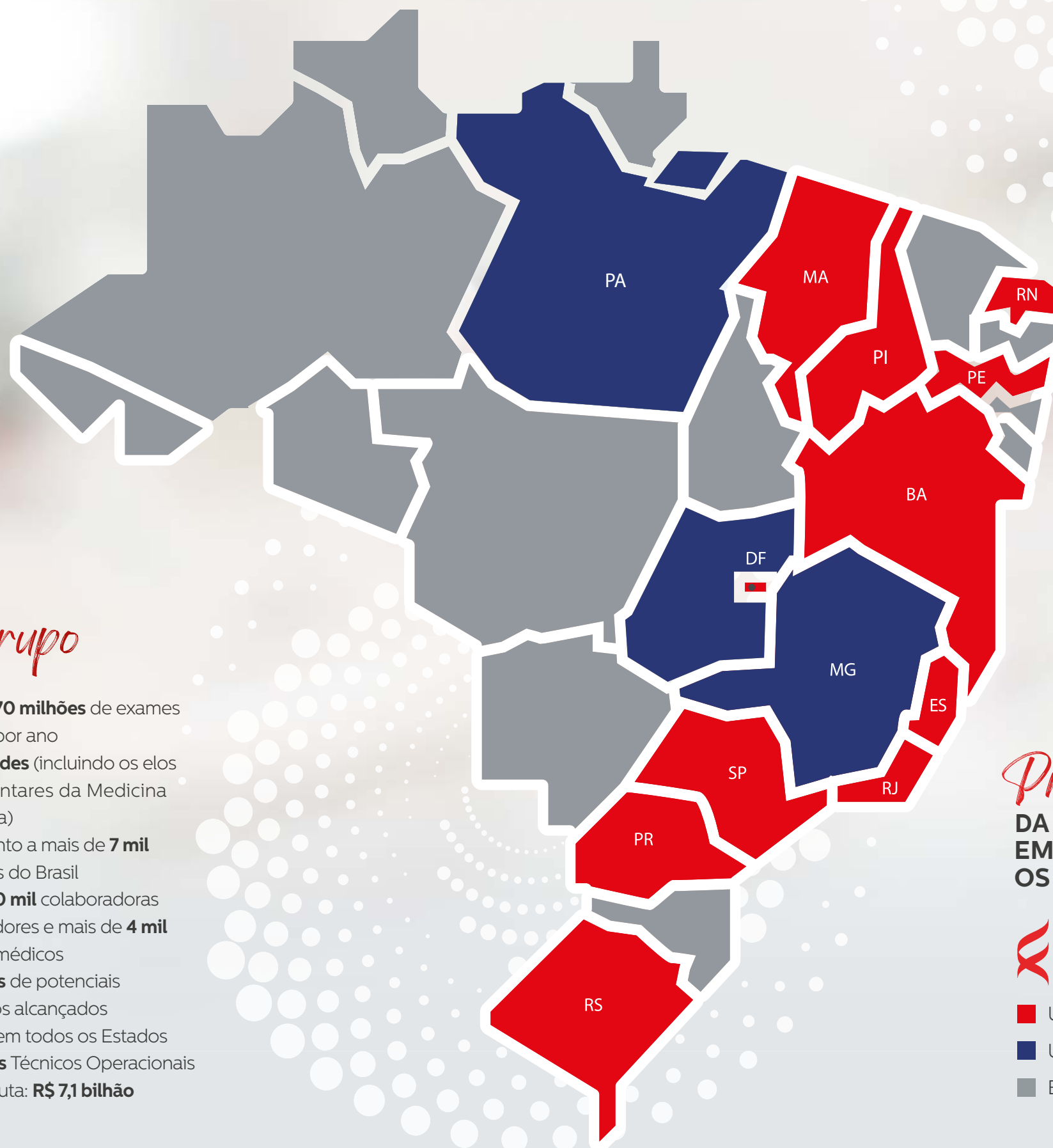
De um lado, o **Grupo Fleury**, um dos líderes em medicina diagnóstica voltada ao paciente por meio de suas Unidades de Atendimento (B2C), operações diagnósticas em hospitais e nos chamados Novos Elos na Jornada de Saúde, com investimentos em especialidades como ortopedia, oftalmologia, infusões, fertilidade e genômica. Do outro, o **Grupo Pardini** com sua ação destacada no segmento Lab-to-Lab, atendendo mais de 7 mil clientes de todas as regiões do País, além de atuação com Unidades de Atendimento com presença relevante em Minas. Agora juntas, a história dessas empresas ganha um novo capítulo, pautado na experiência e na qualidade já reconhecidas.

A empresa combinada tem atuação nacional com Unidades de Atendimento e operações Lab-to-Lab, o que resulta em uma grande diversificação da oferta de serviços de saúde. Com o objetivo de transformar vidas e entregar inovação, mantém a excelência médica e técnica em cada atendimento, sempre acolhendo cada paciente.

Paixão pelas pessoas e pelo que fazemos.

## O Grupo

- Mais de **270 milhões** de exames realizados por ano
- **520 unidades** (incluindo os elos complementares da Medicina Diagnóstica)
- Atendimento a mais de **7 mil** laboratórios do Brasil
- Mais de **20 mil** colaboradoras e colaboradores e mais de **4 mil** médicas e médicos
- **25 milhões** de potenciais beneficiários alcançados
- Presença em todos os Estados
- **24 Núcleos** Técnicos Operacionais
- Receita Bruta: **R\$ 7,1 bilhão**



Presença  
DA EMPRESA  
EM TODOS  
OS ESTADOS



- UAs Fleury
- UAs Pardini
- B2B

A Revista Médica  
do Grupo Fleury  
também é

digital

Muito mais informação  
na palma da sua mão

Uma publicação periódica destinada  
ao público médico, com atualizações  
científicas e multidisciplinares, e escrita  
por especialistas do Grupo Fleury.

Em nossa publicação, você encontra:

- ✓ Conteúdo de diversas especialidades
- ✓ Discussão de temas da atualidade
- ✓ Atualizações de serviços



**ACESSE A ÁREA MÉDICA**  
do nosso site e navegue por todas as edições

(21) 2538-3600  
labsamais.com.br

LABS a+ | Grupo Fleury

Área médica

Mais facilidade para o seu dia a dia

Na Área Médica do site do **Labs a+** você  
tem acesso rápido e fácil ao resultado de  
todos os exames do seu paciente, inclusive  
os realizados em outras marcas do Grupo  
Fleury, além da facilidade de acompanhar o  
histórico de exames com o laudo evolutivo.

Para os exames de imagem, diversas  
ferramentas, como panorâmica ou zoom,  
permitem a manipulação das imagens  
vzualizadas, possibilitando a reformatação  
em diferentes planos ortogonais e a  
mensuração em regiões de interesse (ROI).  
Entre muitas outras funcionalidades.

**DIFERENCIAIS:**

- Login facilitado
- Agilidade na busca por pacientes
- Solicitação de acesso aos exames
- Facilidade na visualização e impressão dos laudos
- Visualização de imagens em alta qualidade, sem compressão ou perda de informação



Assista ao vídeo explicativo e  
conheça todas as facilidades  
**ACESSE:** [labsamais.com.br/medico](https://labsamais.com.br/medico)

(21) 2538-3600  
labsamais.com.br

LABS a+ | Grupo Fleury

# LABS a+ vai até você!

Cuidando do seu paciente e de toda a família **onde estiverem**

O serviço de atendimento domiciliar do **Labs a+** possibilita a realização de diversos tipos de exames em casa ou onde o paciente estiver, com praticidade, comodidade e a mesma qualidade das nossas unidades. Sem pagar nada a mais por isso!

- Agendamento de membros da mesma família em um único dia.
- Equipe qualificada para realizar a coleta em todas as idades.
- Isenção da taxa de visita\*.
- Atendimento de segunda a domingo.

## Exames disponíveis:

- Portfólio completo de exames laboratoriais
- Aplicação de vacinas
- Testes de Covid-19
- Mapa e Holter\*\*

## Agendamento pelo WhatsApp:

(21) 2538-3600

\* Consulte as zonas de cobertura na Central de Atendimento.  
\*\* Mapa e Holter: isenção mediante apresentação de voucher promocional.

**Responsável Técnico:**

Dr. Wilson Shcolnik - CRM:52-34610-4-RJ

**Fale Conosco:**

marketing.medico@grupofleury.com.br

**Editores Científicos:**

Dra. Ana Carolina Silva Chuery  
Dra. Bárbara G. Silva  
Dra. Fernanda Aimee Nobre  
Dra. Maria do Socorro Pinheiro Margarido  
Dr. Octavio Augusto Bedin Peracchi

**Gerente de Marketing:**

Sandra Marcellos

**Editora Responsável:**

Ana Paula Bardella (MTB 30.628)

**Criação e Design Gráfico:**

PariseCom

**Direção de Arte:**

Sérgio Parise

**Diagramação:**

Alessandra Velini  
Alexandre Barros  
Felipe Neves

**Impressão:**

Maistype

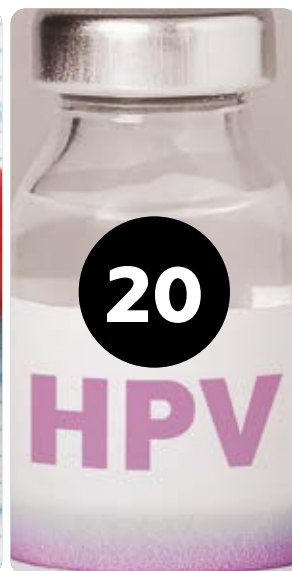

▶ Sumário




**CARDIOLOGIA**

Diagnóstico e tratamento dos fatores de risco podem reduzir a ocorrência e melhorar o prognóstico de pacientes com fibrilação atrial



**SAÚDE DA MULHER**

Uma das principais estratégias de prevenção, a vacina nonavalente contra o HPV aumenta a proteção para tipos virais de alto risco oncogênico



**PEDIATRIA**

A importância da abordagem multidisciplinar no diagnóstico da craniossinostose e o papel dos exames de imagem



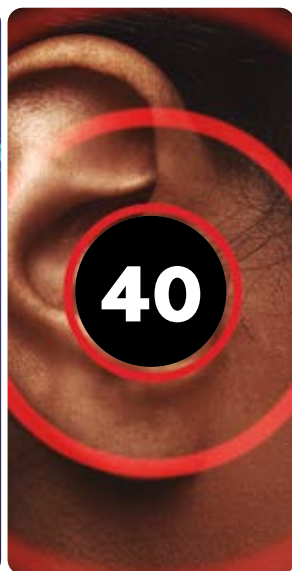**GENÔMICA**

Conheça o novo painel genético oferecido pelo Fleury que avalia 70 genes associados à craniossinostose



**ENDOCRINOLOGIA**

Princípios e aplicação clínica da densitometria na composição corporal para uma avaliação personalizada



**NEUROLOGIA**

Saiba como a tomografia computadorizada e ressonância magnética podem auxiliar o diagnóstico de zumbido

# A SAÚDE DO CORAÇÃO em foco

O mês de setembro é marcado pelo Dia Mundial do Coração, data que chama a atenção para a importância do controle de fatores de risco para doenças cardiovasculares. A fibrilação atrial, um tipo de taquiarritmia supraventricular, está entre as mais comuns na prática clínica, com incidência em 2,5% da população mundial e que aumenta com o avanço da idade.

A preocupação com essa temática nos leva a nossa matéria de capa, na qual especialistas discutem a implicação prática desse achado e apresentam uma abordagem completa sobre como o diagnóstico e o tratamento dos fatores de risco da fibrilação atrial podem reduzir sua incidência na população e melhorar o prognóstico dos indivíduos acometidos.

Seguindo em nosso empenho no desenvolvimento de mais soluções, exames e serviços na área de Saúde da Mulher, trazemos dois assuntos importantes: o primeiro deles sobre o papel da vacina nonavalente contra o HPV na prevenção contra tipos virais de alto risco oncogênico e, em seguida, um estudo de caso apresentado pelos médicos convidados, Dra. Cristiana Tavares e Dr. David Arruda, sobre como o teste de Oncotype DX® foi imprescindível para a determinação da melhor conduta clínica no tratamento de paciente com câncer de mama.

Em Neurologia, nossos especialistas discutem o papel da ressonância magnética e da

tomografia computadorizada como aliados no diagnóstico de zumbido. Por falar em exames de imagem, em Pediatria você confere uma ampla abordagem sobre a importância da ultrassonografia na avaliação inicial dos quadros suspeitos de craniossinostoses. Em matéria complementar, trazemos uma abordagem sobre esse tema sob a perspectiva da área de Genômica, evidenciando como o conhecimento da alteração genética de base vem se mostrando relevante para o diagnóstico de alguns casos.

A edição traz ainda atualizações em Endocrinologia, com interessante artigo sobre os princípios e aplicação clínica da densitometria na composição corporal, proporcionando uma avaliação personalizada da gordura, massa magra e conteúdo mineral ósseo.

Mais uma vez agradecemos a oportunidade de compartilhar com você novos conteúdos científicos produzidos por nossos especialistas, reafirmando o nosso compromisso em auxiliá-lo na condução do melhor diagnóstico de seus pacientes.

Boa leitura!

**Tiago Barros**  
Assessor Médico  
do Grupo Fleury



**Dr. Carlos Eduardo Mocelin,**  
Diretor de Operações Médicas do Grupo Fleury

## Consultoria médica:



**Dr. Bruno Vaz Kerges Bueno**  
Consultor médico em Cardiologia  
bruno.brueno@grupofleury.com.br



**Dr. Dalmo A. R. Moreira**  
Consultor médico em Cardiologia  
dalmo.moreira@grupofleury.com.br



**Dra. Ivana Antelmi**  
Consultora médica em Cardiologia  
ivana.antelmi@grupofleury.com.br



**Dra. Paola Emanulela P. Smanio**  
Consultora médica em Cardiologia  
paola.smanio@grupofleury.com.br



**Dra. Roberta Boari G. Molina**  
Consultora médica em Cardiologia  
roberta.molina@grupofleury.com.br

# Fibrilação atrial

- ▶ Diagnóstico e tratamento dos fatores de risco podem reduzir a ocorrência e **melhorar o prognóstico dos pacientes acometidos**

## INTRODUÇÃO

A **fibrilação atrial (FA)** é uma taquiarritmia supraventricular que se caracteriza pela ausência de atividade elétrica e contrátil atriais, rítmica e sincronizada. Como consequência da frequência atrial rápida, os impulsos são conduzidos aos ventrículos de maneira rápida e irregular<sup>1</sup>, características desse distúrbio do ritmo cardíaco, sendo esses os principais determinantes da sintomatologia. É a arritmia mais comum na prática clínica, cuja incidência aumenta com a idade, ocorrendo em 0,2 a 0,3% da população adulta entre 25 e 35 anos, 3 a 4% entre 55 e 64 anos e 5 a 9% entre 62 e 90 anos<sup>2</sup>. Em pacientes que se submetem

a Holter de 24 horas, na nossa experiência a FA corresponde a 4% dos exames realizados (Moreira DAR, dados ainda não publicados). O risco para surgimento da FA aumenta com a presença de vários fatores de risco, triplicando sua incidência quando mais de um fator de risco (hipertensão, diabetes, dislipidemia, tabagismo, etc.) está presente<sup>3</sup>. A idade avançada, acima dos 75 anos é um dos principais fatores associados ao surgimento dessa taquiarritmia. A implicação prática desse achado é que o diagnóstico e tratamento de alguns desses fatores de risco podem reduzir a sua ocorrência e melhorar o prognóstico dos indivíduos acometidos<sup>4</sup>.

Do ponto de vista clínico, é motivo

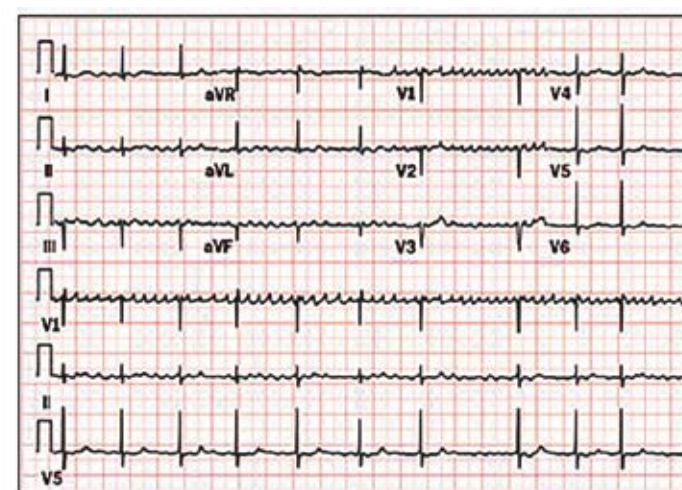
de muita preocupação, pois é causa de tromboembolismo sistêmico, sendo o acidente vascular encefálico (AVE) em 20% dos casos, insuficiência cardíaca em 30% dos pacientes, hospitalizações em até 40% e morte em 20% dos casos<sup>5</sup>.

O diagnóstico da FA se baseia pela suspeita clínica (história, fatores de risco, fatores desencadeantes) e por meio do eletrocardiograma caracterizado pela ausência de ondas P, que são substituídas por ondulações de amplitude variável (ondas "f") com frequência variando entre 450 e 700 bpm, irregularidade da resposta ventricular e alterações da repolarização ventricular (figura 1).<sup>1</sup>

## CLASSIFICAÇÃO DA FIBRILAÇÃO ATRIAL

A FA é classificada em cinco tipos (figura 2), com base na sua forma de apresentação e duração (figura 2): 1) FA diagnosticada pela primeira vez, primeiro diagnóstico dessa arritmia, independente da sua duração ou gravidade dos sintomas; 2) FA paroxística, forma que reverte espontaneamente em 48 horas, podendo durar até sete dias; 3) FA persistente, taquiarritmia sustentada com duração maior que sete dias, ou duração inferior a sete dias, mas necessitando

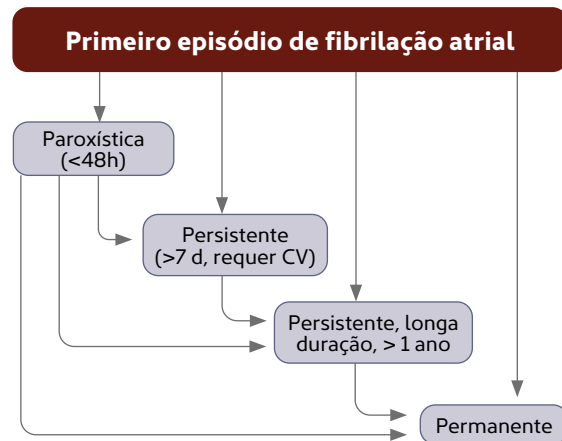
reversão farmacológica ou cardioversão elétrica; 4) FA persistente de longa duração, definida como taquiarritmia com duração maior do que um ano, quando se adota uma estratégia de controle do ritmo, particularmente a terapêutica não farmacológica por cateter (ablação das veias pulmonares); 5) FA permanente, assim definida quando a arritmia é aceita pelo paciente e pelo seu médico, deste modo, intervenções de controle do ritmo não são mais uma opção de tratamento (figura 2).<sup>5</sup>



**Figura 1.** Eletrocardiograma de 12 derivações apresentando fibrilação atrial. Ausência de ondas P que são substituídas por ondulações grosseiras e irregulares da linha de base. Além disso, há irregularidade dos intervalos RR e variações do segmento ST e ondas T.

## MECANISMOS ELETROFISIOLÓGICOS DA FIBRILAÇÃO ATRIAL

Houve grande avanço no entendimento dos mecanismos envolvidos na gênese da FA nos últimos anos. Isso permitiu o entendimento da forma mais racional de tratar os pacientes, diminuindo o empiricismo terapêutico e, conseqüentemente, trazendo melhoria de seus resultados. Três fatores são fundamentais na gênese da FA: a) gatilhos ou deflagradores da arritmia; b) um substrato arritmogênico; c) fatores que instabilizam o substrato e aumentam a chance dos gatilhos deflagrarem a arritmia (figura 3)<sup>6</sup>. As ectopias atriais são um fator comum precedendo episódios de FA. Na grande maioria, tais gatilhos são provenientes das veias pulmonares, além do seio coronário e veias cavas<sup>7,8</sup>. São considerados fatores importantes na formação do substrato arritmogênico e, por essa razão, seu tratamento com antiarrítmicos reduz o risco de surgimento da arritmia<sup>9</sup>.



O substrato arritmogênico é a quantidade de tecido alterado necessária para gerar e manter a FA<sup>10</sup>. Caracteriza-se por aumento das correntes iônicas de cálcio (remodelamento elétrico), além de modificações da estrutura do miócito e fibrose (remodelamento estrutural).

As citocinas inflamatórias liberadas durante a FA e pelos fatores de risco associados a essa arritmia agredem o miócito (interleucinas, fator de necrose tumoral, proteína C reativa, dentre outros) e são consideradas fatores moduladores do substrato arritmogênico. Esse conhecimento é a base para utilização de fármacos não antiarrítmicos para o tratamento da FA<sup>11</sup> (IECA, BRA, espirolactona, etc.). A síndrome metabólica, por exemplo, um quadro com elevada atividade inflamatória, é uma causa não rara de FA<sup>12</sup>. Outros fatores, como desequilíbrio da atividade autonômica simpática e parassimpática, processos isquêmicos, hipovolemia, distúrbios eletrolíticos, dentre outros, são importantes para influenciar um substrato já formado e deflagrar a FA.

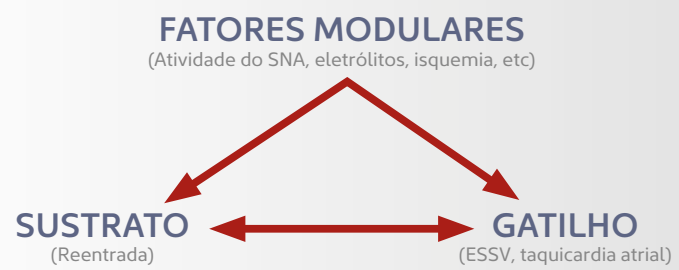


Figura 2. Classificação da FA de acordo com as Diretrizes da Sociedade Europeia de Cardiologia 2016.<sup>5</sup>

### TRATAMENTO DA FIBRILAÇÃO ATRIAL

O tratamento da FA tem três objetivos: a) prevenir tromboembolismo; b) aliviar os sintomas; c) tratar fatores de risco que instabilizam o átrio esquerdo e aumentam o risco de recorrências. O tratamento deve ser seguido após a confirmação eletrocardiográfica da FA. A Sociedade Europeia de Cardiologia propõe o esquema A, B, C que ordena o tratamento e melhora a resposta clínica do paciente e pode ser dividido da seguinte maneira<sup>5,13</sup>: anticoagulação [A], controle de sintomas [B] e redução de fatores de risco [C].

### ANTICOAGULAÇÃO

É a primeira etapa no tratamento. Sua indicação se baseia principalmente no escore CHA<sub>2</sub>DS<sub>2</sub>VASc (C= insuficiência cardíaca; H= hipertensão arterial; D= diabetes mellitus; S= acidente vascular cerebral [stroke]; V=doença vascular periférica; S= sexo feminino). Homens com escore ≥ 2 e mulheres ≥ 3 têm indicação de anticoagulação. A figura 4 apresenta um diagrama mostrando a conduta atual para anticoagulação de pacientes com FA.

Figura 3. Mecanismo proposto para origem e manutenção da FA. Os gatilhos seriam as ectopias atriais ou episódios de taquicardia atrial responsáveis, juntamente com fatores de risco cardiovascular, para a formação do substrato arritmogênico. A arritmia seria deflagrada quando fatores instabilizadores do substrato (fatores moduladores) atuariam em conjunto. A interação entre essas três variáveis seria fundamental para o surgimento da FA (ver discussão no texto; Modificado de Coumel P)<sup>6</sup>.

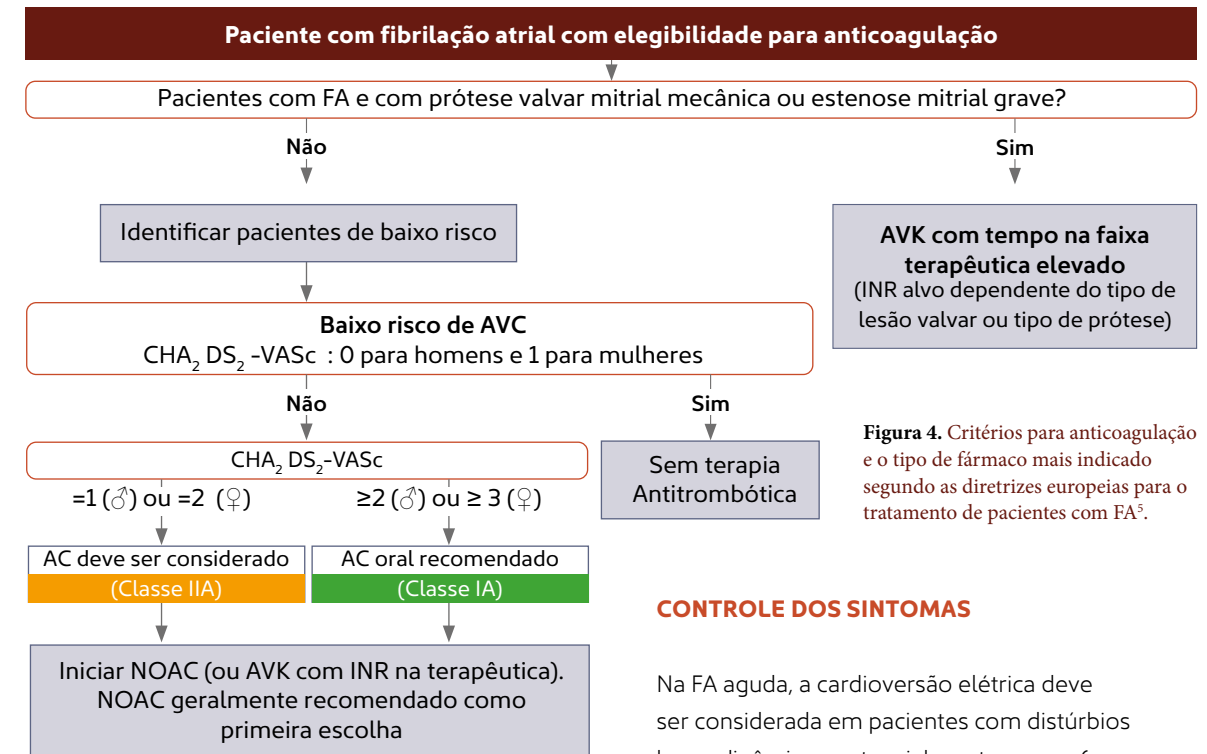


Figura 4. Critérios para anticoagulação e o tipo de fármaco mais indicado segundo as diretrizes europeias para o tratamento de pacientes com FA<sup>5</sup>.

### CONTROLE DOS SINTOMAS

Na FA aguda, a cardioversão elétrica deve ser considerada em pacientes com distúrbios hemodinâmicos potencialmente graves (por exemplo, pressão sistólica abaixo de 90 mmHg). A chance de reversão nesses casos oscila ao redor de 90% após aplicação de choques bifásicos, iniciando com intensidade de 100 joules.

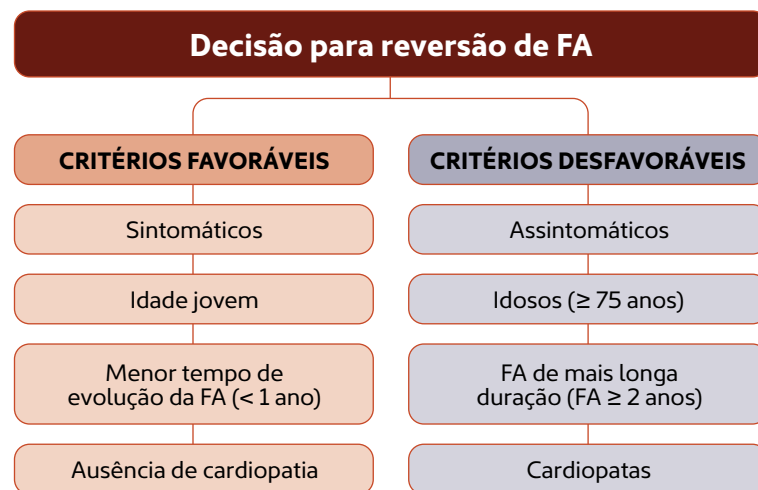
Para pacientes oligossintomáticos ou assintomáticos deve ser realizada avaliação individual e considerar alguns aspectos clínicos para se decidir pelo restabelecimento do ritmo sinusal ou não. O clínico deve ter em mente o objetivo de melhorar a sintomatologia e também o prognóstico do paciente (redução de eventos cardiovasculares futuros). Óbvio que para uma FA que é diagnosticada pela primeira vez, não se tem conhecimento quanto a sua duração, se paroxística, persistente ou permanente. Por essa razão, numa fase inicial, é prudente a anticoagulação como primeira medida, por um período de pelo menos 14 a 21 dias, seguida de controle da frequência cardíaca, preferencialmente com beta-bloqueadores ou antagonistas de canal de cálcio. Digital pode ser considerada em condições especiais quando a terapia anterior falhou ou ser utilizada em associação.

Os anticoagulantes indicados são a varfarina, cujo controle de efeito é baseado na determinação das taxas de INR (índice internacional normalizado, entre 2 e 3) ou então os anticoagulantes de nova geração: dabigatrana 110/150 mg (150 mg para pacientes com clearance de creatinina (Clcreat) >50 mL/min; dose de 110 mg para Clcreat <50 mL/min ou em pacientes com > 80 anos ou em uso de amiodarona); rivaroxabana 20 mg (ou 15 mg para aqueles com Clcreat <50 mL/min; apixabana 5 mg ou 2,5 mg (para pacientes com taxas de creatinina > 1,5 mg; idade acima de 80 anos; peso abaixo de 60 kg); edoxabana 60 mg ou 30 mg (pacientes com Clcreat < 50 mL/min; peso <60 kg; uso concomitante de inibidores da glicoproteína P [ciclosporina, eritromicina ou cetoconazol])<sup>14</sup>. São fármacos com eficácia comprovada, mais seguros que a varfarina e não necessitam de dosagens das taxas de anticoagulação. Essa classe de fármacos reduziu o risco relativo de AVC em 19% quando comparado com a varfarina<sup>15</sup>.

Com certa frequência, a sintomatologia apresentada pelo paciente pode estar associada a elevado grau de estresse, com aumento da atividade autonômica simpática<sup>16</sup>. Estudos clínicos demonstram que nessa condição a chance de restabelecimento do ritmo sinusal é menor, além de estar associado a aumento das taxas de recorrência pós reversão<sup>17</sup>. O controle da frequência cardíaca, portanto, pode ser realizado com sucesso e a grande vantagem é que essa conduta pode restabelecer as condições hemodinâmicas adequadas, podendo até propiciar o retorno espontâneo do ritmo sinusal em até 70% dos casos<sup>18</sup>. A tabela 1 apresenta os fármacos mais empregados para essa conduta.

Pacientes nos quais a frequência cardíaca não está adequadamente controlada estão evoluindo com piora da função ventricular e há pouca chance de se conseguir manter o ritmo sinusal. Por isso, a ablação do nódulo atrioventricular seguida de implante de marcapasso definitivo pode ser implementada. Esta conduta tem se mostrado útil não apenas na abolição de sintomas como na redução de eventos<sup>19</sup>.

A decisão para a normalização do ritmo cardíaco é baseada em alguns critérios que auxiliarão o clínico a fazer sua opção, conforme a figura 5. Deve-se considerar a presença ou não de comorbidades e de cardiopatia, a idade do paciente e seu perfil clínico (grau de atividade, por exemplo).



**Figura 5.** Critérios clínicos sugeridos para se decidir pela conduta de se restabelecer o ritmo sinusal (critérios favoráveis) ou para apenas realizar controle da frequência cardíaca (critérios desfavoráveis para normalização do ritmo cardíaco). A decisão deve ser individualizada e essas opções não são definitivas para tomada de decisão clínica, sendo apenas opiniões de especialistas. Preferencialmente, mais de um desses critérios deve ser considerado.

Deve-se salientar que, apesar dessas considerações quanto a forma de tratar, o restabelecimento do ritmo sinusal nos pacientes com FA com duração menor que 1 ano, particularmente nos sintomáticos e com escore CHA<sub>2</sub>DS<sub>2</sub>VASc > 2, associa-se à redução significativa de complicações, tais como morte cardiovascular, hospitalização e AVE em comparação com aqueles tratados conservadoramente. Pacientes em ritmo sinusal têm maior sobrevida em relação àqueles que permanecem em FA<sup>20</sup>.

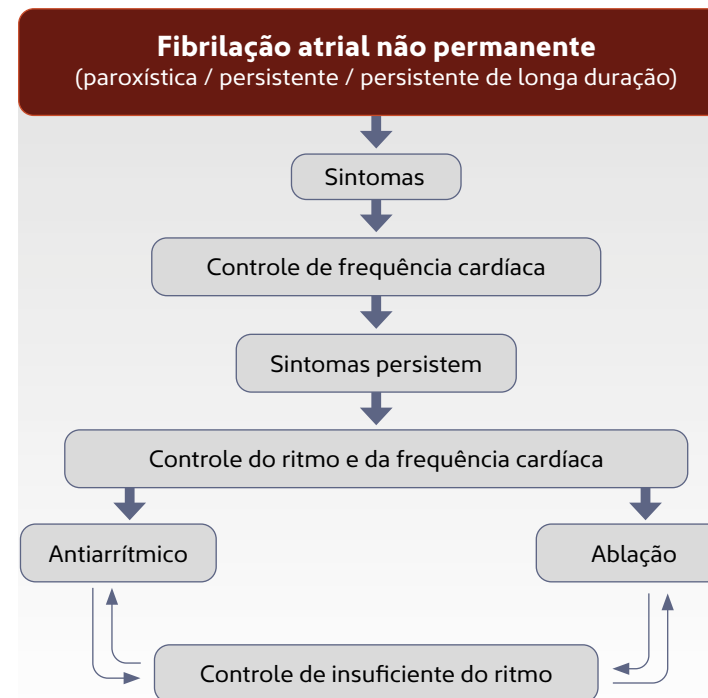
Se for optado pela reversão da FA com antiarrítmico, a propafenona é o agente de escolha, na dose de 600 mg via oral (pacientes com peso acima de 70 kg) ou 450 mg (pacientes com peso abaixo de 70 kg). Taxas de reversão próximas de 94% são obtidas com esta abordagem quando indicada de maneira correta (pacientes jovens, sem insuficiência cardíaca, doença coronária ou bradicardias)<sup>21</sup>. Amiodarona venosa raramente está indicada como primeira opção nesta condição, particularmente quando existe a possibilidade de reversão espontânea (FA de recente começo, paciente sem cardiopatia). A taxa de reversão com este fármaco é semelhante ao da propafenona mas com o inconveniente de que demora de 12 a 24 horas para o ritmo cardíaco se normalizar<sup>22</sup>. Por via oral o restabelecimento do ritmo sinusal demora de 10 a 20 dias quando a amiodarona é prescrita<sup>23</sup>.

#### Infusão venosa – efeito agudo

<b>Metoprolol, tartarato</b>	2,5-10 mg
<b>Esmolol</b>	0,5 mg em 1 minuto; 0,05-0,25 mcg/kg/min
<b>Amiodarona</b>	300 mg em 250 ml SG 5% em 30 a 60 minutos (veia central)

#### Manutenção (via oral)

<b>Bisoprolol</b>	1,25 a 20 mg 1 x ao dia
<b>Metoprolol succinato</b>	50 a 400 mg ao dia
<b>Carvedilol</b>	3,125 a 50 mg 2 X ao dia
<b>Atenolol</b>	100 a 200 mg ao dia
<b>Diltiazem</b>	180 a 360 mg (dose total ao dia)
<b>Verapamil</b>	40 a 120 mg até 3 X ao dia
<b>Digoxina</b>	0,25 mg ao dia
<b>Amiodarona</b>	200 mg ao dia



**Figura 6.** Orientações gerais quanto a abordagem do paciente portador de FA segundo orientações descritas nos parágrafos anteriores. Modificado de Camm J *et al*<sup>24</sup>.

**Tabela 1.** Fármacos para controle da frequência cardíaca em pacientes com fibrilação atrial<sup>5</sup>.

Orientações quanto a abordagem geral dos pacientes com FA estão resumidas na figura 6. Observe que o tratamento, após a anticoagulação, inicia-se sempre com controle da frequência cardíaca. A combinação antiarrítmico e ablação deve ser considerada quando da falha isolada de uma dessas condutas.

A não utilização de fármacos antiarrítmicos após o restabelecimento do ritmo cardíaco normal, predispõe a recorrências. A amiodarona é o agente que mantém o paciente mais tempo em ritmo sinusal, mas com o inconveniente de efeitos colaterais e a necessidade de interrupção de seu uso em até 20% dos casos<sup>25</sup>. O maior benefício líquido, contudo, é alcançado com a propafenona (menor risco de morte por todas as causas, menor taxa de eventos adversos e consequente necessidade de suspensão, menor taxa de eventos pró-arrítmicos em comparação com a amiodarona)<sup>26</sup>. O quadro 1 sumariza dados de uma meta-análise que comparou eficácia e segurança da propafenona, sotalol e amiodarona na manutenção do ritmo sinusal<sup>23</sup>. Para evitar efeitos pró-arrítmicos dos antiarrítmicos, deve-se ter cautela na sua administração.

Fármaco	Mortalidade por todas as causas	Descontinuação por EA	Efeito pró-arritmico	Recorrência de FA
Propafenona	0,05 (0,00 – 1,02)	1,69 (1,09 – 2,62)	1,52 (0,33 – 7,02)	0,37 (0,28 – 0,48)
Sotalol	2,23 (1,10-4,50)	1,64 (1,28-2,09)	3,26 (2,13 – 4,98)	0,51 (0,43 – 0,60)
Amiodarona	1,64 (0,59 – 4,56)	5,64 (2,34 – 13,63)	2,65 (0,88 – 8,00)	0,19 (0,14 – 0,26)

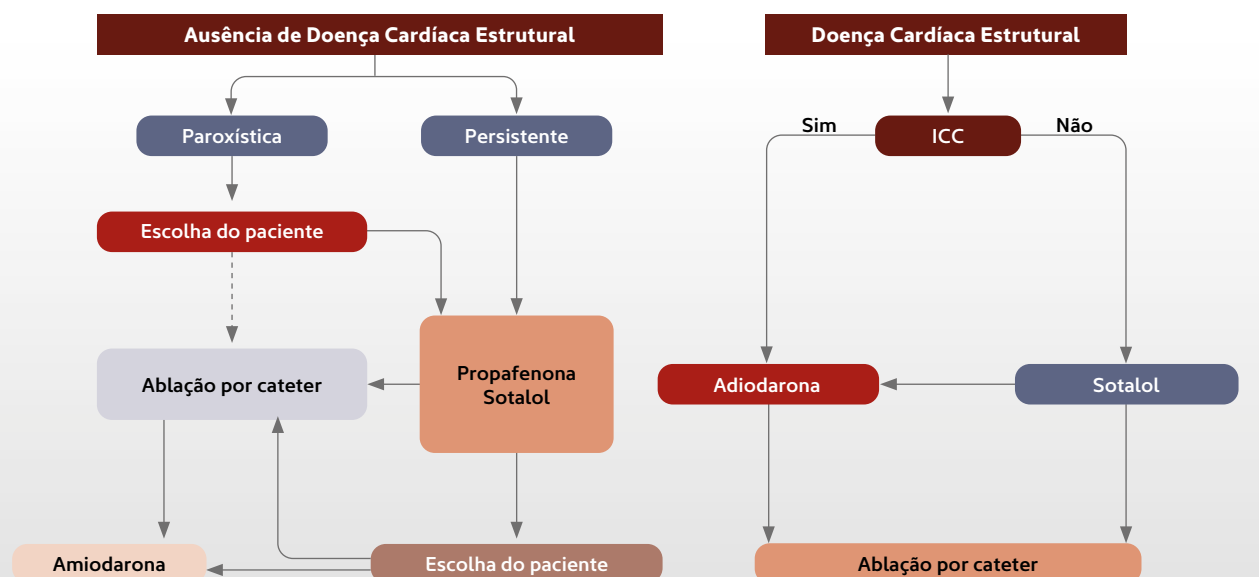
A propafenona e o sotalol podem ser utilizadas em pacientes sem cardiopatia; sotalol e amiodarona são indicados nos pacientes com algum grau de cardiopatia (IC com fração de ejeção preservada, doença coronariana, valvopatias graves) e, nos pacientes com insuficiência cardíaca com baixa fração de ejeção, apenas a amiodarona.

A ablação das veias pulmonares é uma boa opção terapêutica em casos selecionados, particularmente em pacientes sintomáticos. Alguns autores propõem indicar esse tipo de tratamento ao invés da administração de amiodarona<sup>5</sup>. Os pacientes que mais se beneficiam, além dos sintomáticos, são aqueles com idade abaixo de 70 anos, átrio esquerdo com tamanho <50 mm e, sem comorbidades<sup>5</sup>. A indicação deve ser individualizada e o paciente deve ser informado de riscos e benefícios. Houve grande avanço na terapia ablativa nos últimos anos, no que diz respeito às formas de energia (crioablação), novos tipos de cateter, aprimoramento nas técnicas de mapeamento a aplicação da energia, aumentando sua eficácia e segurança<sup>5</sup>.

Quanto a manutenção do ritmo sinusal, as orientações segundo a SBC/SOBRAC podem ser consultadas na figura 7<sup>27</sup>:

**Quadro 1.** Resultados dos principais efeitos da propafenona, sotalol e amiodarona na prevenção de recorrências de fibrilação atrial. Foram avaliadas as razões de chance para a mortalidade por todas as causas, descontinuação do medicamento por efeito adverso (EA), efeitos pró-arrítmicos e prevenção de fibrilação atrial. Apesar da amiodarona ser o fármaco mais eficaz, é o agente cuja necessidade de suspensão é a maior. Com a propafenona há numericamente menor mortalidade por todas as causas e menor risco de evento pró-arrítmico. Por essas razões a melhor relação custo-benefício é obtida com a propafenona oral. (Segundo Lafuente-Lafuente C26).

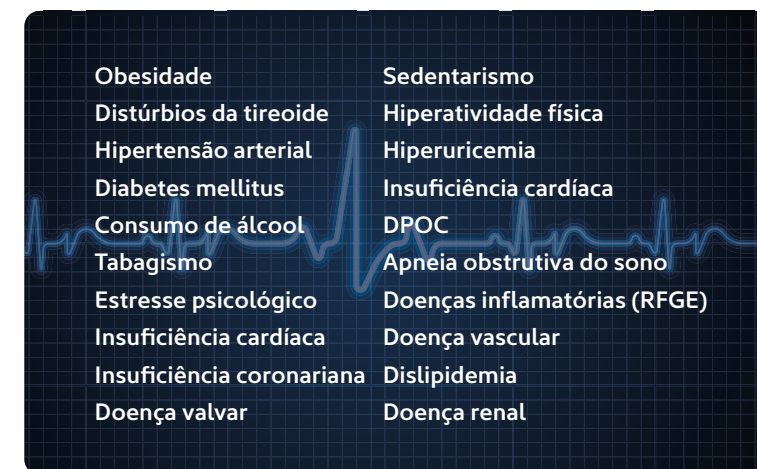
**Figura 7.** Algoritmo sugerido pelas Diretrizes Brasileiras para o Tratamento da Fibrilação Atrial, para a prevenção de recorrências após o restabelecimento do ritmo sinusal<sup>27</sup>.



Ao invés de se focar apenas na prevenção de recorrências ou no controle da frequência cardíaca, muito se tem enfatizado sobre a redução dos desfechos cardiovasculares adversos por meio do controle do ritmo, geralmente com terapias seguras e eficazes como fármacos antiarrítmicos e/ou ablação. Muitas evidências apoiam cada vez mais o controle precoce do ritmo em pacientes com FA de recente começo (<1 ano), mas a prática clínica e as diretrizes atuais ainda não refletem totalmente essa mudança. O controle precoce do ritmo pode reduzir efetivamente o remodelamento atrial, estabilizar os átrios, impedir a progressão da doença e prevenir mortes relacionadas à FA, insuficiência cardíaca e AVC em pacientes de alto risco<sup>24</sup>.

**CONTROLE DOS FATORES DE RISCO**

O tratamento da FA é pouco eficaz quando não se considera o controle dos fatores de risco que aumentam a probabilidade de recorrências (tabela 2)<sup>26-28</sup>. Vários desses fatores atuam de maneira direta ou indireta, agravando o remodelamento atrial e também instabilizando o substrato arritmogênico atrial. Mudanças no estilo de vida, atividade física, tratamento da apneia do sono, abandono do cigarro e consumo de álcool, dentre outros, são fundamentais no sucesso terapêutico. Assim, não apenas pensar no antiarrítmico ou na ablação, mas, também no controle desses fatores, conforme listado na tabela 2.



**Tabela 2.** Principais fatores de risco que devem ser abordados para a prevenção de recorrências de fibrilação atrial<sup>5,26-28</sup>

**INVESTIGAÇÃO DE FIBRILAÇÃO ATRIAL SILENCIOSA OU OCULTA EM PACIENTES DE RISCO**

Dentre todas as comorbidades associadas à FA, uma das mais temidas é o AVE. A prevenção primária dessa complicação está bem estabelecida na prática clínica, porém há dúvidas quando o cenário é o inverso: o paciente apresenta primeiro o evento encefálico e não se sabe se há FA, até então desconhecida, como causa daquele evento.

Cerca de 24% dos AVEs são sabidamente de origem embólica, embora nem sempre se conheça o sítio de origem do êmbolo. Essa é uma condição

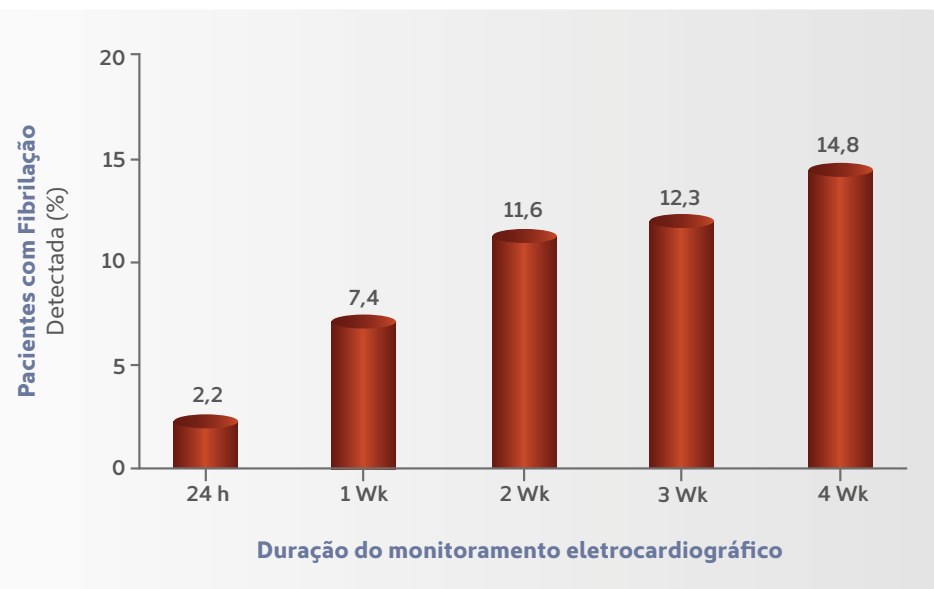
clínica conhecida como ESUS (em inglês, *Embolic Stroke of Undetermined Source*). Já outros 30% dos pacientes apresentam os chamados AVEs criptogênicos, onde não se tem um fator causal bem determinado. Nestes casos, não evidencia lesões em pequenos ou grandes vasos, não se identificam fatores de risco clássicos para o evento, nem dissecações ou trombofilias e não há padrão evidente de tromboembolismo arterial. Os estudos demonstram que até 50% destes casos são de origem embólica<sup>29</sup>.

A busca pela FA é fundamental nestes grupos de pacientes, uma vez que modifica significativamente a terapia, introduzindo-se a anticoagulação

preventiva precocemente. Contudo, não se deve anticoagular todos os pacientes com AVE criptogênico, como demonstrado em estudos que observaram que a anticoagulação por vezes não foi superior aos fármacos antitrombóticos na prevenção de eventos, porém apresentou aumento no risco de sangramentos<sup>30,31</sup>.

Desta forma, a monitorização cardíaca prolongada tem sido frequentemente utilizada para investigação de arritmias ocultas. Sugere-se que esta investigação se torna ainda mais importante nos pacientes que apresentam fatores de risco para desenvolverem FA, como insuficiência cardíaca, HAS, diabetes, ateromatose coronariana ou em grandes vasos, evento embólico conhecido prévio, DPOC, hipertireoidismo e idade superior a 75 anos. Os escores de CHADS<sub>2</sub> e C<sub>2</sub>HES<sub>T</sub> podem ser utilizados para se estratificar os pacientes com maiores riscos de desenvolverem FA<sup>32,33</sup>.

Análises demonstraram que a taxa de detecção de FA nos indivíduos com AVE criptogênico tem relação direta com a duração do monitoramento, variando de 3 a 7% com Holter de 24 horas a 30% com monitores implantáveis.



**Figura 8.** Percentagem de pacientes com FA documentada de acordo com o tempo de monitorização eletrocardiográfica. Adaptado de EMBRACE study<sup>35</sup>

No estudo CRYSTAL-AF investigou-se a presença de FA em 441 pacientes com AVE criptogênico<sup>36</sup>. Neste estudo, utilizou-se um monitor implantável de longa permanência ("loop recorder"), comparando-se com avaliação convencional, com ECG de repouso e Holter de 24 horas. No grupo submetido ao implante, a chance de se fazer o diagnóstico foi 6,6 vezes maior do que no grupo controle, em 6 meses, 7,3 vezes em 1 ano e 8,8 vezes em 3 anos. Após 36 meses identificou-se FA silenciosa em 30% dos indivíduos investigados<sup>7</sup>. Contudo, o *loop recorder* trata-se de um tipo de monitor que necessita implante no subcutâneo e de reavaliações frequentes, implicando em elevado custo, não sendo aceito por alguns pacientes. Por essa razão, o Holter de 7 dias é a melhor alternativa para diagnóstico, aumentando a chance de detecção de FA silenciosa no rastreamento ativo de arritmias, principalmente quando realizado mais de uma vez.

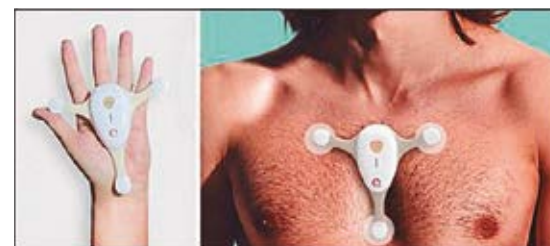Desta forma, há consenso entre as Sociedades de Cardiologia e Neurologia de que todo paciente com AVE criptogênico seja submetido inicialmente à monitorização cardíaca contínua por 24 a 72 horas, sendo classe I de indicação pela Diretriz Europeia de Diagnóstico e Tratamento da Fibrilação Atrial de 2020<sup>37</sup>. Caso não seja identificada a FA em pacientes com risco aumentado de desenvolver a arritmia,

deve-se proceder investigações mais prolongadas, como Holter de 7 dias (podendo se realizar mais de um no rastreamento da arritmia) e monitor cardíaco implantável (indicação IIa)<sup>37</sup>.

Avanços na tecnologia de monitorização cardíaca são os gravadores de Holter sem fio que permitem monitorizações por 7 dias, 14 até 30 dias (gravador Quoreone, da Quoretech, figura 9), sendo inclusive possível a monitorização on-line dos pacientes que apresentam qualquer tipo de sintomatologia, permitindo rápida intervenção médica. Esse sistema já foi testado e comparado com sistemas de Holter convencionais, tendo apresentado elevada acurácia na identificação de arritmias cardíacas tanto atriais como ventriculares.



**Figura 9.** Gravador Quoreone (da Quoretech®), sem fios e com baterias com duração de até 7 dias contínuos, que funciona tanto para gravações de longa duração (até 30 dias com recarga semanal de bateria) como também sistema *looper* para correlação de sintomas pouco frequentes e eventuais distúrbios do ritmo cardíaco.



## Referências bibliográficas

- Pastore CA, Pinho JA, Pinho C, Samesima N, Pereira-Filho HG, Kruse JCL e cols. III Diretrizes para emissão de laudos em eletrocardiografia. *Arq Bras Cardiol* 2016; volume 106 (4):supl 1.
- Staerk L, Sherer JA, Ko D, Benjamin EJ, Helm RH. Atrial Fibrillation: epidemiology, pathophysiology, and clinical outcomes. *Cir Res* 2017; 120:1501-1517.
- Staerk L, Wang B, Preis SR, Larson MG, Lubitz SA, Ellinor PT, et al. Lifetime risk of atrial fibrillation according to optimal, borderline, or elevated levels of risk factors: cohort study based on longitudinal data from the Framingham Heart Study. *BMJ*. 2018; 26;361:1453.
- Iwasaki YK, Nishida K, Kato T, Nattel S. Atrial fibrillation pathophysiology: implications for management. *Circulation*. 2011; 124:2264-74.
- Hindricks G, Potpara T, Dagres N, Arbelo E, Bax JJ, Blomström-Lundqvist C, et al. Scientific Document Group. 2020 ESC Guidelines for the diagnosis and management of atrial fibrillation developed in collaboration with the European Association of Cardio-Thoracic Surgery (EACTS). *Eur Heart J*. 2020 Aug 29;ehaa612. doi: 10.1093/eurheartj/ehaa612.
- Coumel P. Cardiac arrhythmias and the autonomic nervous system. *J Cardiovasc Electrophysiol* 1993; 4: 338-355.
- German DM, Kabir MM, Dewland TA, Henrikson CA, Tereshchenko LG. Atrial Fibrillation predictors: importance of the electrocardiogram. *Ann Noninvasive Electrocardiol*. 2016;21:20-9.
- Jais P, Haissaguerre M, Shah D.C, Chouairi S, Gencel L, Hocini M, Clementy J. A focal source of atrial fibrillation treated by discrete radiofrequency ablation. *Circulation* 1997; 95:572-6.
- Alhede C, Lauridsen TK, Johannessen A, Dixen U, Jensen JS, Raatikainen P, et al. Antiarrhythmic medication is superior to catheter ablation in suppressing supraventricular ectopic complexes in patients with atrial fibrillation. *Int J Cardiol*. 2017 Oct 1;244:186-191.
- West TC, Landa JF. Minimal mass required for induction of a sustained arrhythmia in isolated atrial segments. *Am J Physiol* 1962; 202:232-6.
- Korantzopoulos P, Letsas KP, Tse G, Fragakis N, Goudis CA, Liu T. Inflammation and atrial fibrillation: A comprehensive review. *J Arrhythm*. 2018;34:394-401.
- Kim YG, Choi KJ, Han S, Hwang KW, Kwon CH, Park GM et al. Metabolic syndrome and the risk of new-onset atrial fibrillation in middle-aged east asian men. *Circ J*. 2018;82:1763-1769.
- Stevens D, Harrison SL, Kolamunnage-Dona R, Lip GYH, Lane DA. The Atrial Fibrillation Better Care pathway for managing atrial fibrillation: a review. *Europace*. 2021 Oct 9;23(10):1511-1527.
- Carnicelli AP, Hong H, Connolly SJ, Eikelboom J, Giugliano RP, Morrow DA, COMBINE AF (A Collaboration Between Multiple Institutions to Better Investigate Non-Vitamin K Antagonist Oral Anticoagulant Use in Atrial Fibrillation) Investigators. Direct Oral Anticoagulants Versus Warfarin in Patients With Atrial Fibrillation: Patient-Level Network Meta-Analyses of Randomized Clinical Trials With Interaction Testing by Age and Sex. *Circulation*. 2022 Jan 25;145(4):242-255.
- Ruff CT, Giugliano RP, Braunwald E, Hoffman EB, Deenadayalu N, Ezekowitz MD, Camm AJ, Weitz JJ, Lewis BS, Parkhomenko A, Yamashita T, Antman EM. Comparison of the efficacy and safety of new oral anticoagulants with warfarin in patients with atrial fibrillation: a meta-analysis of randomised trials. *Lancet*. 2014 Mar 15;383(9921):955-62.
- Simantirakis EN, Papakonstantinou PE, Chlouverakis GI, Kanoupakis EM, Mavrakis HE, Kallergis EM et al. Asymptomatic versus symptomatic episodes in patients with paroxysmal atrial fibrillation via long-term monitoring with implantable loop recorders. *Int J Cardiol*. 2017 Mar 15;231:125-130.
- Pluymaekers NAHA, Dudink EAMP, Luermans JGLM, Meeder JG, Lenderink T, Widdershoven J, et al. Early or Delayed Cardioversion in Recent-Onset Atrial Fibrillation. *N Engl J Med*. 2019;380:1499-1508.
- Lombardi F, Colombo A, Basilio B, Ravaglia R, Garbin M, Vergani D et al. Heart rate variability and early recurrence of atrial fibrillation after electrical cardioversion. *J Am Coll Cardiol*. 2001 Jan;37(1):157-62.
- Cryptogenic Stroke. *N Engl J Med* 2016;374:2065-74
- Lindberg S, Hansen S, Nielsen T. Spontaneous conversion of first onset atrial fibrillation. *Intern Med J*. 2012;42:1195-99.
- Brignole M, Pentimalli F, Palmisano P, Landolina M, Quartieri F, Occhetta E, et al. Atrial Fibrillation and Cardiac Resynchronization for Patients with Permanent Atrial Fibrillation and Narrow QRS: the Atrial Fibrillation and Cardiac Resynchronization Mortality Trial. *Eur Heart J*. 2021 Dec 7;42(46):4731-4739.
- Kirchhof P, Camm AJ, Goette A, Brandes A, Eckardt L, Elvan A, et al. EAST-AFNET 4 Trial Investigators. Early Rhythm-Control Therapy in Patients with Atrial Fibrillation. *N Engl J Med* 2020;383:1305-1316
- Alboni P, Botto GL, Baldi N, et al. Outpatient treatment of recent-onset atrial fibrillation with the "pill-in-the-pocket" approach. *N Engl J Med* 2004; 351:2384-2391.
- Bianconi JJ, Voinov C, Maarek M. Comparison of oral loading dose of propafenone and amiodarone for converting recent-onset atrial fibrillation. PARSIFAL Study Group. *Am J Cardiol* 1999; 84:1029-1032.
- Kochiadakis GE, Igoumenidis NE, Parthenakis FI, Chlouverakis GI, Vardas PE. Amiodarone versus propafenone for conversion of chronic atrial fibrillation: results of a randomized, controlled study. *J Am Coll Cardiol*. 1999 Mar 15;33(4):966-71.
- Camm AJ, Naccarelli GV, Mittal S, Crijns HJGM, Hohnloser SH, Ma CS, et al. The Increasing Role of Rhythm Control in Patients With Atrial Fibrillation: JACC State-of-the-Art Review. *J Am Coll Cardiol*. 2022;79:1932-1948.
- Roy D, Talajic M, Dorian P, Connolly S, Eisenberg MJ, Green M, Kus T, et al. Amiodarone to prevent recurrence of atrial fibrillation. Canadian Trial of Atrial Fibrillation Investigators. *N Engl J Med*. 2000 Mar 30;342:913-920.
- Lafuente-Lafuente C, Valembois L, Bergmann JF, Belmin J. Antiarrhythmics for maintaining sinus rhythm after cardioversion of atrial fibrillation. *Cochrane Database Syst Rev*. 2015 Mar 28;(3):CD005049. doi: 10.1002/14651858.CD005049.
- Magalhães LP, Figueiredo MJO, Cintra FD, Saad EB, Kuniyoshi RR, Teixeira RA, et al. Diretrizes Brasileiras de Fibrilação atrial. *Arq Bras Cardiol* 2016; 106(4Supl.2):1-22.
- Lau DH, Nattel S, Kalman JM, Sanders P. Modifiable Risk Factors and Atrial Fibrillation. *Circulation*. 2017;136:583-596.
- Menezes AR, Lavie CJ, De Schutter A, Milani RV, O'Keefe J, DiNicolaantonio JJ, et al. Lifestyle modification in the prevention and treatment of atrial fibrillation. *Prog Cardiovasc D* is. 2015;58:117-125.
- Pathak RK, Middeldorp ME, Lau DH, et al. Aggressive risk factor reduction study for atrial fibrillation and implications for the outcome of ablation: the ARREST-AF cohort study. *J Am Coll Cardiol*. 2014;64:2222-31.
- Cryptogenic Stroke. *N Engl J Med* 2016;374:2065-74
- Rivaroxaban for Stroke Prevention after Embolic Stroke of Undetermined Source. *N Engl J Med*. 2018 Jun 7;378(23):2191-2201
- Dabigatran for prevention of stroke after embolic stroke of undetermined source. *N Engl J Med*. 2019;380:1906-1917
- C2HEST score and prediction of incident atrial fibrillation in poststroke patients: a French nationwide study. *J Am Heart Assoc* 2019;8:e012546
- Meta-analysis of CHADS<sub>2</sub> Score in Predicting Atrial Fibrillation. *Am J Cardiol*. 2015 Aug 15;116(4):554-62
- Diagnosis of atrial fibrillation after stroke and transient ischaemic attack: a systematic review and meta-analysis. *Lancet Neurol* 2015;14:377-387
- Atrial Fibrillation in Patients with Cryptogenic Stroke - EMBRACE study. *N Engl J Med* 2014; 370:2467-2477
- Cryptogenic stroke and underlying atrial fibrillation - CRYSTAL AF Investigators. *N Engl J Med* 2014;370:2478-86
- 2020 ESC Guidelines for the diagnosis and management of atrial fibrillation developed in collaboration with the European Association of Cardio-Thoracic Surgery (EACTS). *European Heart Journal* (2020) 00, 1125.

Consultoria médica:

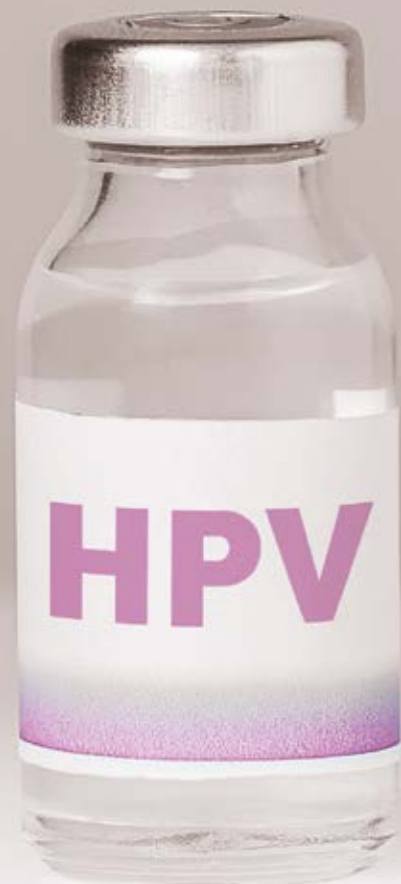

**Dr. Daniel Jarovsky**  
Consultor médico em Imunizações  
daniel.jarovsky@grupofleury.com.br



**Dra. Janete Kamikawa**  
Consultora médica em Imunizações  
janete.kamikawa@grupofleury.com.br

# Vacina nonavalente contra o HPV aumenta a proteção contra tipos virais de alto risco oncogênico



▶ A infecção pelo papilomavírus humano (HPV) atinge homens e mulheres e a vacina é uma das principais estratégias de prevenção

Entre os mais de 100 tipos de vírus existentes, o 6 e o 11 são considerados de baixo risco oncogênico e respondem por cerca de 90% dos casos de verrugas anogenitais. Já os de alto risco oncogênico associam-se com o desenvolvimento de lesões pré-neoplásicas e neoplásicas de colo do útero, vagina, vulva, ânus, pênis e orofaringe.

Dentre os tipos de alto risco, o 16 e o 18 estão por trás da maior parte dos casos de câncer de colo do útero (cerca de 70%), enquanto os genótipos 31, 33, 45, 52 e 58 podem também causar lesões pré-

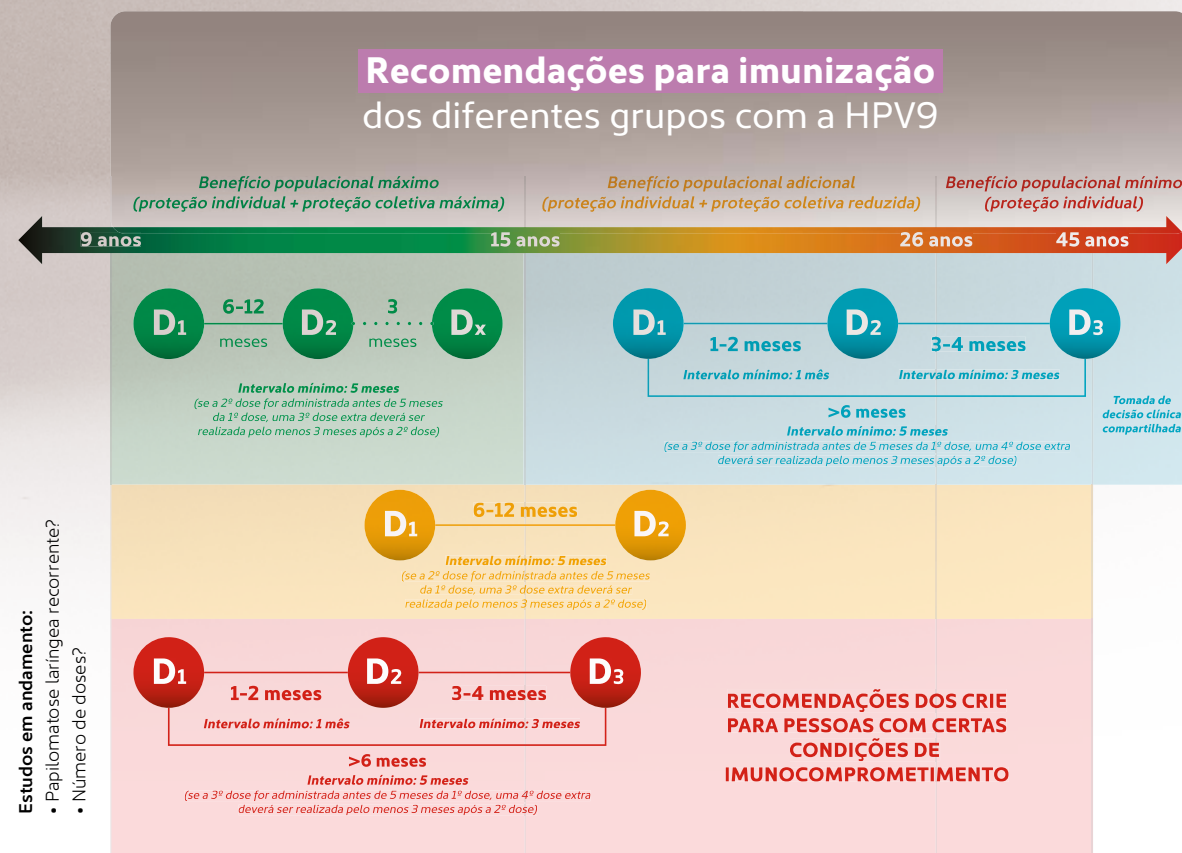
cancerígenas e câncer e correspondem a 10-20% do ônus remanescente.

A vacina é uma das principais estratégias de prevenção da infecção e das lesões que o vírus ocasiona e deve ser aplicada, preferencialmente, antes do início da atividade sexual para alcançar eficácia máxima. No Brasil, o imunizante quadrivalente contra o HPV (HPV4), que contém os tipos virais 6, 11, 16 e 18, foi licenciado em 2006 e passou a integrar o calendário do Programa Nacional de Imunizações (PNI) em 2014. A segunda

geração do imunizante, a nonavalente (HPV9), contém os quatro tipos presentes na HPV4 e outros cinco tipos adicionais de alto risco oncogênico (31, 33, 45, 52 e 58), aumentando substancialmente a proteção contra o câncer anogenital.

A HPV9 foi aprovada pelo FDA norte-americano em 2014 e pela Anvisa em 2017, mas se tornou

disponível para aplicação no território brasileiro apenas em março de 2023. Destaca-se que, até o momento, somente a HPV4 é contemplada no PNI, para crianças e adolescentes de 9 a 14 anos, e nos Centros de Referência para Imunobiológicos Especiais (CRIE), para pacientes de ambos os sexos até os 45 anos de idade com imunossupressão, HIV/aids, transplantes de órgãos sólidos e de medula óssea e neoplasias.



Desenvolvido por Daniel Jarovsky a partir de: MMWR Morb Mortal Wkly Rep. 2016 Dec 16;65(49):1405-1408; MMWR Morb Mortal Wkly Rep. 2019 Aug 16;68(32):698-702.

**Como fica o calendário de vacinação com a HPV9?**

Para a Sociedade Brasileira de Imunização (SBIIm), a HPV9 é preferível à HPV4, sempre que possível. O imunizante está indicado para meninos, meninas, homens e mulheres de 9 a 45 anos de idade, com esquema semelhante ao da HPV4, de acordo com a faixa etária: de 9 a 14 anos: duas doses (0-6 meses); de 15 a 45 anos: três doses (0-2-6 meses).

## Qual a recomendação aos pacientes anteriormente vacinados?

Para quem já recebeu o esquema completo ou incompleto da HPV4 ou da bivalente (hoje indisponível no Brasil), recomenda-se a revacinação com a HPV9 para que se obtenha proteção adequada contra os cinco genótipos adicionais. Segue a descrição das regras:

### PARA PACIENTES COM A VACINAÇÃO ANTERIOR INCOMPLETA COM A HPV4

▶ Entre 9 e 14 anos, com apenas uma dose aplicada de HPV4, deve-se esperar o intervalo de seis meses para iniciar o esquema de duas doses de HPV9.

▶ Entre 15 e 45 anos, deve-se aguardar dois meses da primeira dose de HPV4 ou três meses da segunda dose para iniciar o esquema de três doses de HPV9.

### PARA PACIENTES COM A VACINAÇÃO ANTERIOR COMPLETA COM A HPV4

▶ Em qualquer faixa etária, deve-se esperar o intervalo de um ano após a última dose recebida de HPV4 para iniciar o esquema de duas doses de HPV9, entre 9 e 14 anos, ou de três doses, dos 15 aos 45 anos.

### PARA PACIENTES COM IMUNOSSUPRESSÃO

▶ Da mesma forma que ocorre com a HPV4, os pacientes com imunossupressão devem receber três doses da HPV9, a partir de 9 anos de idade, seguindo o esquema de 0-2-6 meses.

## Quais as vantagens da HPV9 em relação à HPV4?

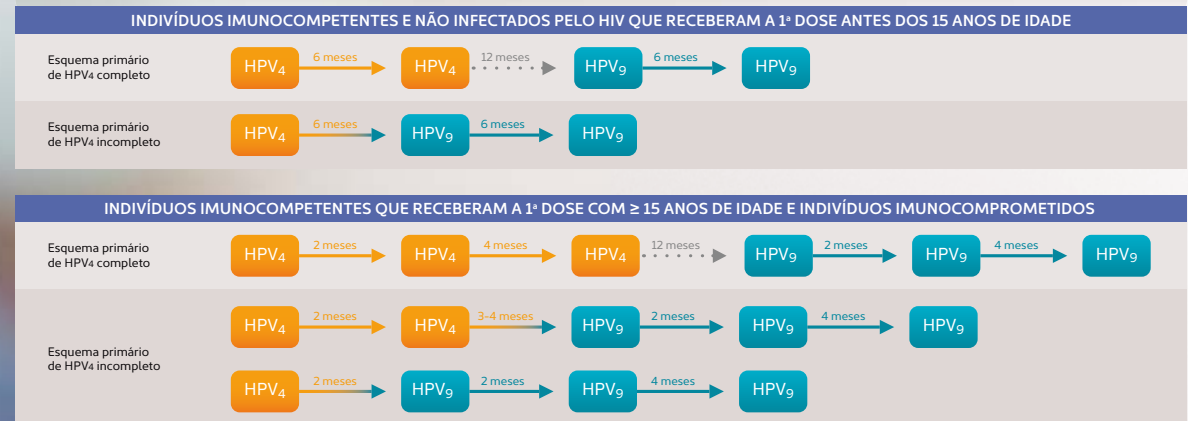
Os estudos realizados com a HPV9 mostram um aumento da proteção contra os vírus de alto risco oncogênico de cerca de 75% para cerca de 90%. Para a prevenção de verrugas anogenitais, a eficácia é a mesma quando comparamos a HPV4 e a HPV9.

### Índices de proteção com as vacinas HPV4 e HPV9

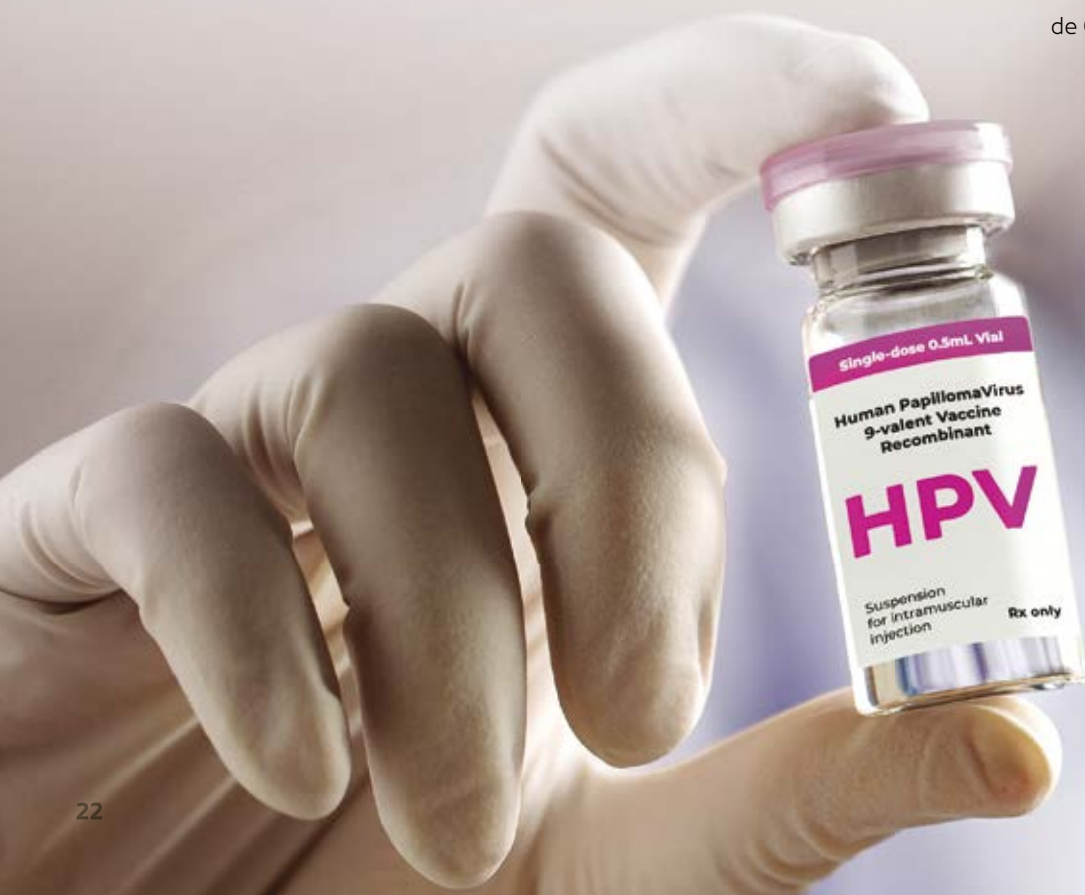
Sítio da neoplasia	HPV4	HPV9
• Colo do útero	70%	90%
• Vulva	70-75%	85-90%
• Vagina	65%	80-85%
• Ânus	85-90%	90-95%
• Pênis	75-80%	85%
• Orofaringe	85%	>90%

Adaptado de: Levi M. SBIm – Nota técnica 15/3/2023. Atualização das vacinas HPV em uso no Brasil: introdução da nonavalente (HPV9). Disponível em: <https://sbim.org.br/noticias/1781-nota-tecnica-sbim-atualizacao-das-vacinashpv-chegada-da-nonavalente-hpv9-ao-brasil>.

## Esquema com resumo das recomendações de vacinação com HPV9 para pacientes anteriormente vacinados com HPV4



Desenvolvido por Daniel Jarovsky a partir de: [https://sbim.org.br/informes-e-notas-tecnicas/sbim/J Natl Cancer Instit. 2015;107\(6\):djv086](https://sbim.org.br/informes-e-notas-tecnicas/sbim/J Natl Cancer Instit. 2015;107(6):djv086); BC Centre for Disease Control (BCCDC).



### Referências

- Bula vigente de Gardasil
- <https://sbim.org.br/informes-e-notas-tecnicas/sbim>
- *J Natl Cancer Instit.* 2015;107(6):djv086 • BC Centre for Disease Control (BCCDC)

**A cada edição, especialistas referência compartilham suas experiências em casos clínicos nos quais o teste os auxiliou na escolha do melhor tratamento**

**O melhor manejo** da paciente com câncer de mama passa por uma discussão multidisciplinar com participação de mastologista, radiologista radio-oncologista, oncologista clínico e patologista. Melhores resultados são alcançados quando todos esses profissionais avaliam a paciente antes de sugerirem o tratamento definitivo. Um estudo retrospectivo interventivo em que pacientes diagnosticadas com câncer de mama tratadas em hospitais onde foi implementada a assistência multidisciplinar *versus* centros em que essa assistência não foi disponibilizada evidenciou uma redução de mortalidade específica por câncer de mama naquelas instituições, ratificando a importância da disponibilidade e integração das diferentes especialidades médicas envolvidas com o cuidado de pacientes diagnosticadas com câncer de mama.

A quimioterapia adjuvante no câncer de mama está associada à redução do risco de recorrência e melhora da sobrevida, e a escolha do tratamento adjuvante

sistêmico deve considerar o subtipo de câncer de mama e o risco de recidiva. Sendo assim, os benefícios absolutos em pacientes com baixo risco de recorrência podem ser baixos e a estratificação de subgrupos por meio de testes genômicos tem mostrado uma importante estratégia para a individualização do tratamento oncológico.

O Oncotype DX® é um teste que avalia o perfil molecular de um tumor de mama individual, estimando o risco de recorrência aos 10 anos. O teste consiste na análise de 21 genes por RT-PCR, 16 dos quais relacionados ao tumor acrescidos de cinco genes de referência. O resultado é expresso como o *recurrence score* (RS) em 10 anos na vigência de tamoxifeno adjuvante. Praticamente todos os estudos mostram que o RS é prognóstico tanto para pacientes com linfonodos negativos como para aquelas com doença linfonodal limitada.

Nesse contexto, apresentaremos o caso de uma paciente de 35 anos, com nódulo palpável em mama

esquerda ao exame físico e sem história familiar para câncer de mama. Durante o exame físico, palpou-se um nódulo de 1,5 cm no quadrante inferolateral (QIL) da mama esquerda e axilas sem evidência clínica de lesões.

A ultrassonografia das mamas evidenciou um nódulo oval, circunscrito, periareolar, medindo 1,0 x 0,8 x 0,6 cm no QIL da mama esquerda BIRADS 3. A mamografia mostrou mamas heterogeneamente densas e calcificações pleomórficas distribuídas por todo o quadrante superolateral da mama esquerda BIRADS 5 e a ressonância descreveu captação focal no QIL da mama esquerda, associada a linfonodos proeminentes na axila esquerda BIRADS 6.

Submetida à mamotomia, o anatomopatológico datado em 22 de julho de 2020 revelou carcinoma ductal *in situ* medindo 1,2 cm, padrão cribriforme, sólido, comedônico GH2 com calcificações intraductais, discreta infiltração por TILs, e foco sugestivo de invasão estromal. Foram realizados dois exames imunoistoquímicos. O primeiro apresentava RE de 90%, RPg de

2%, HER-2 escore 0, Ki-67 de 10%, e o segundo, no mesmo material, porém em outro laboratório de referência em patologia mamária, revelava RE de 100%, RPg negativo, HER-2 escore 0, Ki-67 de 6% e p63 negativo nos focos de invasão. A punção por agulha fina guiada por ultrassonografia dos linfonodos axilares mostrou linfonodo de 1,4 cm com ausência de células neoplásicas e o linfonodo de 0,6 cm com metástase de carcinoma mamário. Os exames de estadiamento não identificaram metástases à distância. O painel genético para câncer de mama hereditário não exibiu variantes patogênicas.

Em sequência, a paciente submeteu-se à mastectomia esquerda, esvaziamento axilar e reconstrução imediata com expansor, cujo anatomopatológico revelou carcinoma ductal invasivo GH2 com predomínio de carcinoma *in situ* padrão arquitetural, sólido, comedônico e micropapilar extenso com calcificações, e focos de carcinoma invasivo ocorrendo em permeio ao carcinoma *in situ*. O maior foco de neoplasia invasiva média 1,0 cm – estágio pT1b(m). O conjunto de focos de tumor invasivo associados

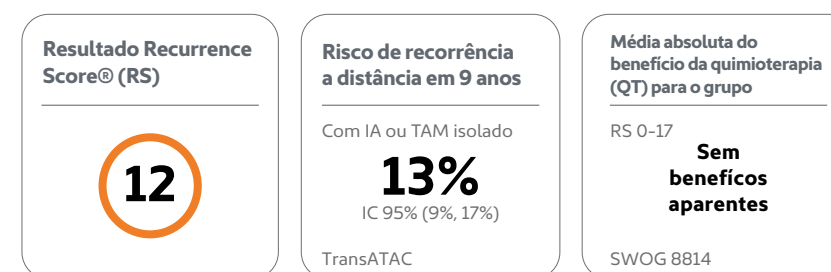
ao tumor *in situ* média 4,5 cm, com margens de ressecção livres. Foi identificada micrometástase (0,7 mm) em 1 linfonodo de um total de 7. Estadiamento anatômico: pT1b(m) pN1(mi) cMO: Estádio IB. Estadiamento prognóstico: Estádio IA.

Em resumo, trata-se de uma paciente com carcinoma ductal *in situ* extenso, com focos de invasão e metástase em linfonodo axilar com perfil imunoistoquímico equivalente ao “luminal A” molecular em ambos. Solicitado Oncotype DX® da mama que evidenciou RS de 12 na mama esquerda (Figura 1), sem benefício de quimioterapia. A paciente seguiu com radioterapia, hormonioterapia com tamoxifeno 20 mg por dia e, em maio de 2021, lipoenxertia.

### Conclusão

O Oncotype DX® foi utilizado para auxiliar na programação do tratamento adjuvante, o que poupou a paciente do desgaste emocional e dos efeitos adversos provocados pela quimioterapia.

**Figura 1 – Resultado do Oncotype DX® no tumor mamário**



- Referências bibliográficas**
- Kesson EM, Gwen M, George WD, et al. Effects of multidisciplinary team working on breast cancer survival: retrospective, comparative, interventional cohort study of 13 722 women. *BMJ*. 2012;344:e2718. doi: 10.1136/bmj.e2718
  - Paik S, Shak S, Tang G, et al. A multigene assay to predict recurrence of tamoxifen-treated, node-negative breast cancer. *N Engl J Med*. 2004;351:2817-26. doi: 10.1056/NEJMoa041588.
  - Kalinsky K, Barlow WE, Gralow JR, et al. 21-gene assay to inform chemotherapy benefit in node-positive breast cancer. *N Engl J Med*. 2021;385:2326-47. doi: 10.1056/NEJMoa2108873.



**Dra. Cristiana Tavares** é Oncologista Clínica do Hospital Universitário Oswaldo Cruz / UPE e do Hospital Santa Joana / Rede Américas Recife; Docente da disciplina de Oncologia da UNINASSAU; Mestre pela UPE e Doutorada em Medicina Translacional pela Unifesp.



**David Arruda Tavares de Queiroz Marques** é graduando em medicina pela UNINASSAU / Grupo Ser Educacional.



f | Genômica

# A melhor decisão

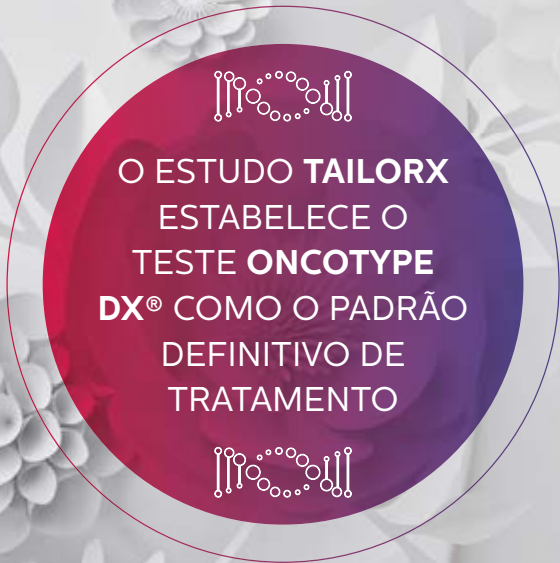
PARA SUAS PACIENTES COM  
CÂNCER DE MAMA INVASIVO  
EM ESTÁGIO INICIAL, RH+,  
HER2-, LINFONODO NEGATIVO

Com o teste

**oncotypeDX<sup>®</sup>**

*Breast Recurrence Score*

é possível prever com  
segurança o benefício  
da quimioterapia



O ESTUDO TAILORX  
ESTABELECE O  
TESTE ONCOTYPE  
DX<sup>®</sup> COMO O PADRÃO  
DEFINITIVO DE  
TRATAMENTO

## O que é oncotypeDX<sup>®</sup>?

É um teste que revela a biologia individual do tumor com base na medição da expressão da atividade de 21 genes por RT-PCR. Realizado em tecido tumoral fixado em formol e embebido em parafina, ajuda a identificar as pacientes que obterão o benefício da quimioterapia.

## Assessoria

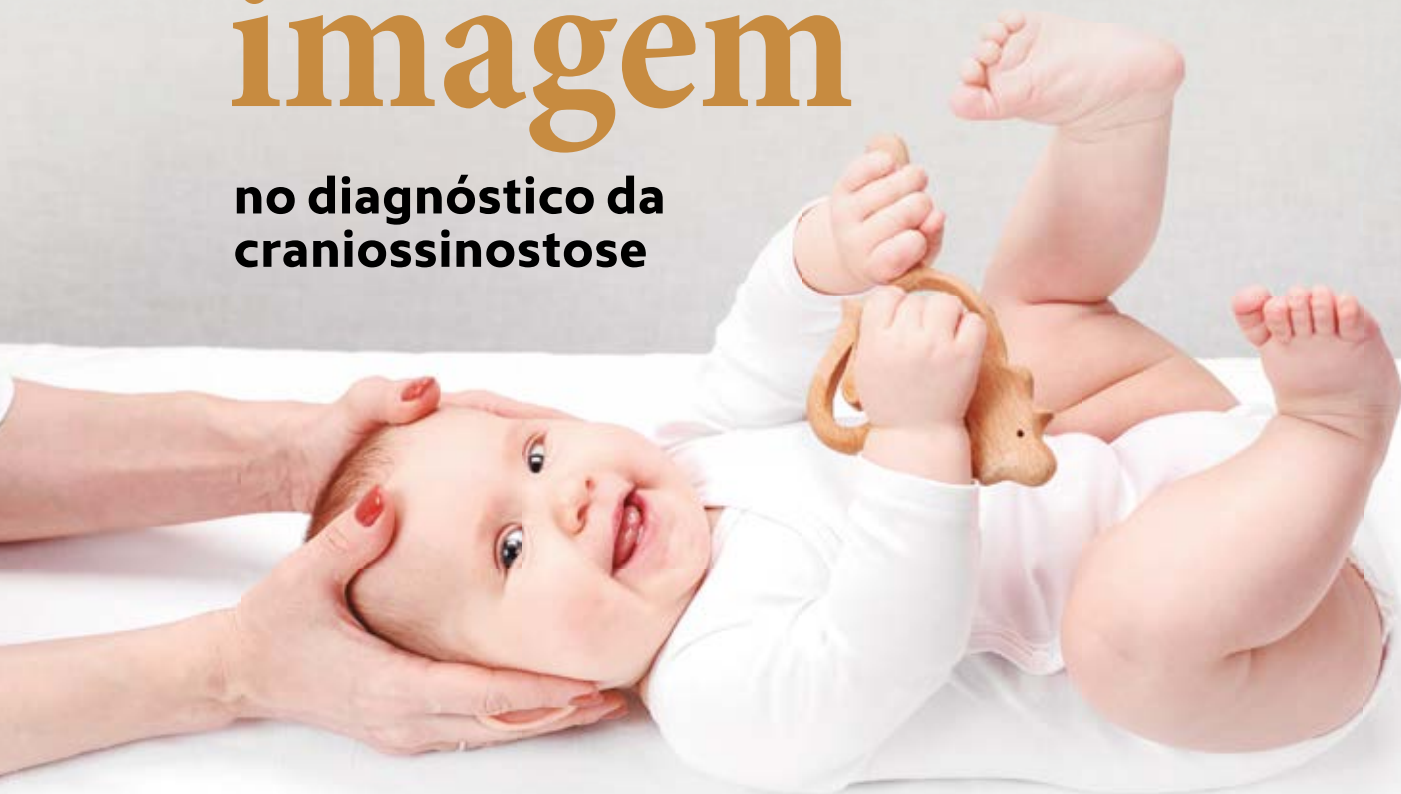Equipe de especialistas disponível para auxiliar na conduta clínica, discussão de laudos ou de dúvidas sobre o teste.

## COMO solicitar O ONCOTYPE DX<sup>®</sup>?

- ✓ Pedido médico
- ✓ Laudo dos exames anatomopatológico e imuno-histoquímica
- ✓ Preenchimento do questionário com dados do médico solicitante e da coleta da amostra
- ✓ Solicitação de liberação de bloco junto à patologia para paciente (solicitado pelo médico responsável)

# O papel da imagem

no diagnóstico da craniossinostose



Consultoria médica:



**Dra. Lisa Suzuki**  
Consultora médica em Radiologia Pediátrica  
lisa.suzuki@grupofleury.com.br



**Dra. Márcia Wang Matsuoka**  
Consultora médica em Radiologia Pediátrica  
marcia.matsuoka@grupofleury.com.br



**Dr. Leandro Tavares Lucato**  
Consultor médico em Neuroimagem  
leandro.tlucato@grupofleury.com.br

▶ A ultrassonografia é o método de escolha na avaliação inicial desses quadros

**Caracterizada pelo fechamento precoce**

de uma ou mais suturas cranianas, a craniossinostose pode afetar o crescimento normal do cérebro e do crânio da criança.

O diagnóstico da condição exige a combinação do histórico médico do paciente e de sua família, do exame físico, de métodos de imagem e de testes genéticos (ver matéria sobre a avaliação genética das craniossinostoses).

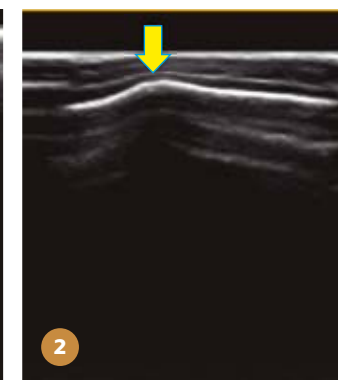
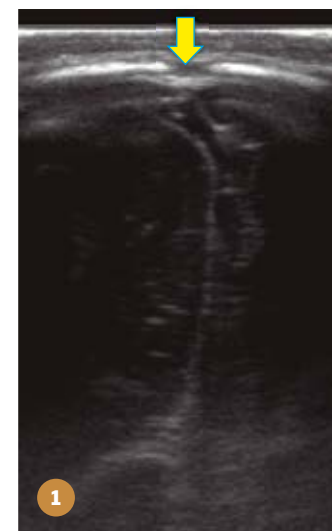
Em relação aos métodos de imagem, a ultrassonografia (US) pode ser utilizada como um exame de triagem inicial em bebês e crianças pequenas com a suspeita do quadro. Isso porque é um exame seguro e não invasivo, que não usa radiação ionizante, configurando uma opção atraente para esse grupo de pacientes.

A US é considerada o método de imagem de escolha na avaliação inicial das

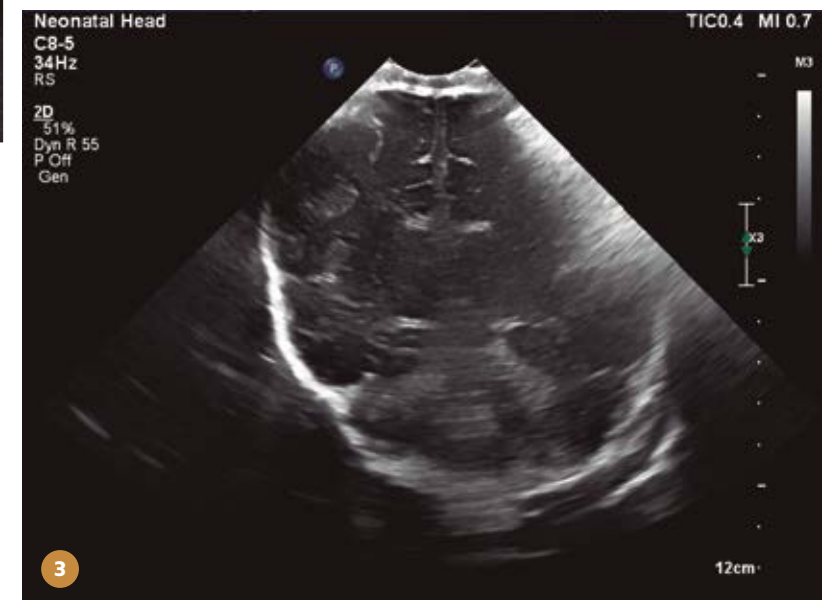craniossinostoses, uma vez que fornece imagens em tempo real das estruturas cranianas e permite que o radiologista avalie as suturas (figuras 1 e 2) e a presença de deformidades (figura 3), tendo especial utilidade em bebês com menos de 6 meses de idade, faixa etária na qual as suturas cranianas estão abertas e as imagens são de melhor qualidade.

Em 1992, a Academia Americana de Pediatria recomendou, para evitar casos de morte súbita, que as crianças durmam em decúbito dorsal. A orientação reduziu em 40% a incidência de tais eventos e levou a um aumento de 600% nos casos de plagiocefalia postural, uma entidade benigna que também promove alteração no formato do crânio, porém, diferentemente da craniossinostose, cursa com suturas patentes, facilmente identificadas pela US, possibilitando, de modo não invasivo, a diferenciação entre esse quadro e uma condição patológica. ▶

**Figura 1.** Aspecto ultrassonográfico da sutura sagital normal. Nota-se a sutura aberta (seta), permitindo a visualização de estruturas mais profundas

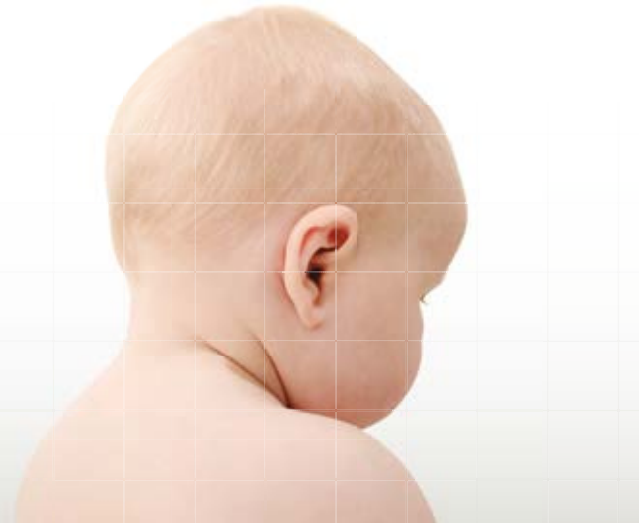

**Figura 2.** Aspecto ultrassonográfico da sutura sagital fechada (seta), impedindo que as estruturas localizadas profundamente sejam claramente identificadas

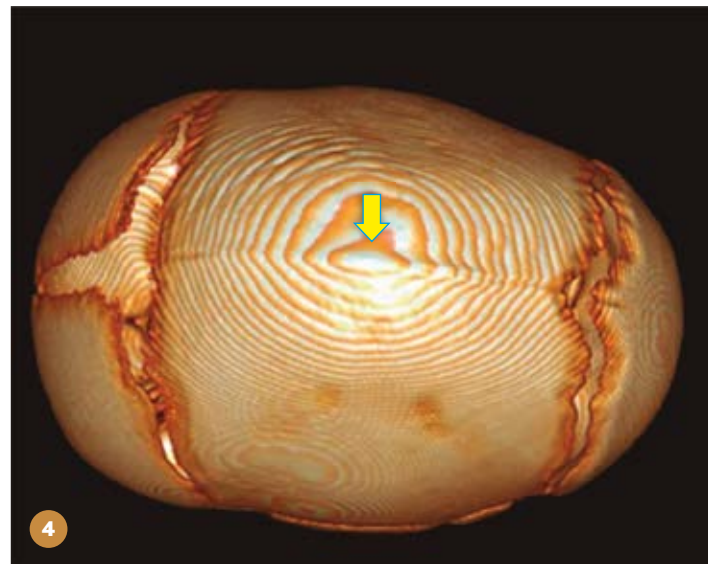


**Figura 3.** Avaliação por ultrassonografia de crânio assimétrico

## Reconstrução tridimensional

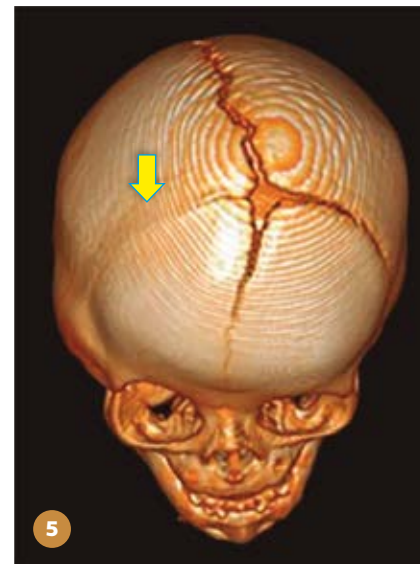


É importante ressaltar que existe a possibilidade de a US apresentar algumas limitações em relação à avaliação da craniossinostose, dependendo da idade do paciente ou da sutura afetada. Diante de suspeita de craniossinostose múltipla ou em suturas menos acessíveis, a tomografia computadorizada de crânio com reconstrução tridimensional (TC-3D) pode ser necessária. Com a utilização de raios X para criar imagens detalhadas do crânio, a TC fornece um estudo mais preciso da forma do crânio e da extensão da fusão das suturas (figura 4 e 5).



**Figura 4.** Tomografia computadorizada com reconstrução 3D. Observa-se fusão completa da sutura sagital (seta). As suturas metópica, coronais e lambdoideas estão abertas (imagem cortesia Dra. Andrea Ferme)

Se, no passado, a realização da TC na população pediátrica estava invariavelmente associada à necessidade de sedação ou anestesia, atualmente, com os tomógrafos modernos, que adquirem imagens em menos de um segundo com menor dosagem de radiação, o exame se tornou muito mais seguro.



**Figura 5.** Tomografia computadorizada com reconstrução 3D. Observa-se fusão completa da sutura coronal direita (seta). As suturas metópica, coronal esquerda e lambdoideas estão abertas (imagem cortesia Dra. Andrea Ferme)

**fleury** medicina e saúde | **Med PODCAST**



Com temas atuais e constantemente discutidos pela comunidade médica, o **Fleury Med Podcast** traz convidados renomados para lhe oferecer conhecimento médico de qualidade nas mais diversas especialidades.

**VOCÊ ENCONTRA NOSSO PODCAST NAS PRINCIPAIS plataformas digitais:**



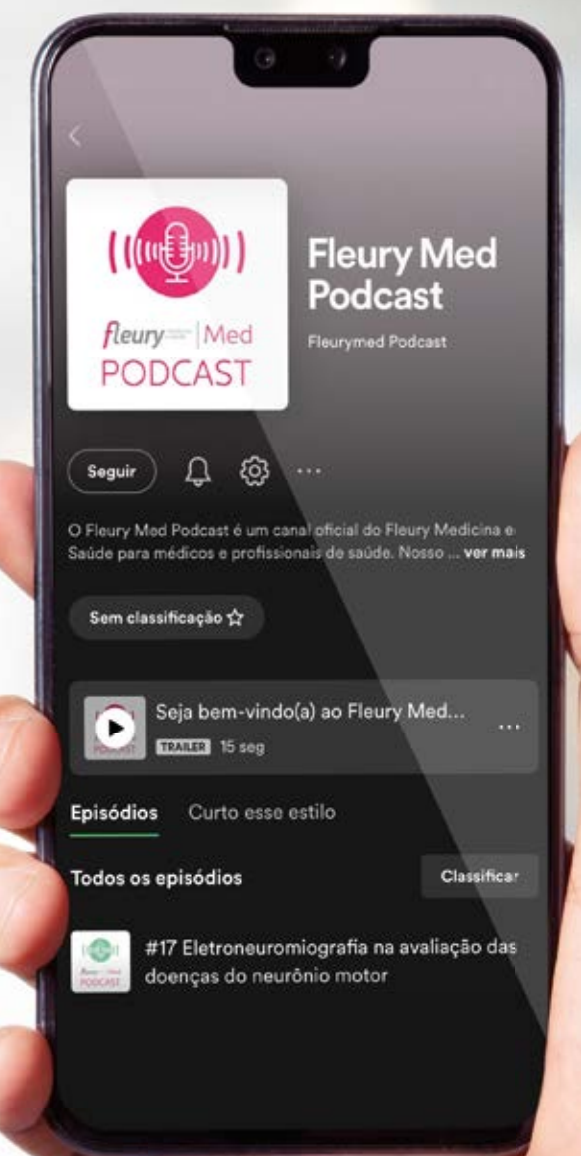amazon music



Google Podcasts



Saiba mais sobre o Fleury Med Podcast e **conheça a relação completa de episódios disponíveis**



## Consultoria médica:



**Dra. Caroline Olivati**  
Consultora médica em Genética  
caroline.olivati@grupofleury.com.br



**Dr. Gustavo Marquezani Spolador**  
Consultor médico em Genética  
gustavo.spolador@grupofleury.com.br



**Dr. Wagner Antonio da R. Baratela**  
Consultor médico em Genética  
wagner.baratela@grupofleury.com.br

# A avaliação genética das craniossinostoses

## Grupo Fleury dispõe de painel que avalia 70 genes associados à condição

**Embora com uma** prevalência que pareça estar aumentando, a craniossinostose é uma condição rara, que afeta um para cada 2.100 a 2.500 nascidos vivos, e se caracteriza pela fusão prematura das suturas cranianas.

O quadro requer diagnóstico oportuno, com exames de imagem inicialmente, uma vez que compromete o desenvolvimento normal do crânio, do cérebro e da face da criança e, na maior parte dos casos, precisa de correção cirúrgica ainda no primeiro ano de vida (ver matéria sobre o papel da imagem no diagnóstico da craniossinostose).

A craniossinostose pode ser classificada como não sindrômica, quando ocorre isoladamente, ou como sindrômica, quando associada a múltiplas anomalias.

A etiologia da condição é heterogênea e envolve

diferentes fatores, desde genéticos, que podem ser rearranjos cromossômicos, síndromes monogênicas ou alterações poligênicas complexas, até fatores ambientais como intrauterino e do crescimento e desenvolvimento cerebral.

Com o advento do sequenciamento de nova geração (NGS) nos últimos anos, que impulsionou os estudos nessa seara, mais de 50 genes já foram associados à condição. Sabe-se que a identificação de uma causa genética é mais frequente nos pacientes que apresentam a forma sindrômica e nos que cursam com atraso do desenvolvimento ou déficit de crescimento, bem como quando há acometimento da sutura coronal ou de múltiplas suturas.

O primeiro gene descrito nesse contexto foi o *MSX2*. Desde então, identificou-se a maior parte das síndromes que têm a fusão prematura de suturas

cranianas como manifestação e descobriu-se que cerca de três quartos dos casos estão relacionados a um destes seis genes: *FGFR2*, *FGFR3*, *TWIST1*, *EFNB1*, *ERF* e *TCF12*. Os restantes, por sua vez, parecem ter etiologia diversa e relação com genes com pequeno número de pacientes registrados.

Ainda assim, o conhecimento da alteração genética de base vem se mostrando bastante relevante, já que quadros potencialmente tratáveis, para os quais o diagnóstico precoce e preciso é fundamental, podem estar envolvidos, como a hipofosfatasia (gene *ALPL*).

Atualmente, portanto, sugere-se que a investigação genética, quando indicada, inclua os painéis multigenes por NGS, visto que esse tipo de teste analisa uma ampla gama de genes concomitantemente, com melhor custo-benefício. Vale ressaltar, contudo, que eventualmente outros exames podem ser necessários, a exemplo do CGH-array, para a pesquisa de pequenos rearranjos gênicos, ou mesmo o sequenciamento completo do exoma.

O Fleury Genômica introduziu recentemente, em sua rotina, o painel genético para craniossinostoses, que abrange a avaliação de mais de 70 genes já associados à condição.

## Genes mais frequentemente associados à craniossinostose

Gene	Síndromes ou condições associadas que cursam com craniossinostose
<i>FGFR2</i>	Síndromes de Apert, Crouzon, Pfeiffer, Jackson-Weiss e de Beare-Stevenson e displasia de <i>bent-bone</i>
<i>FGFR3</i>	Síndromes de Muenke e de Crouzon com acantose <i>nigricans</i>
<i>TWIST1</i>	Síndrome de Saethre-Chotzen
<i>ERF</i>	Cranioestenose relacionada ao <i>ERF</i>
<i>TCF12</i>	Cranioestenose relacionada ao <i>TCF12</i>
<i>EFNB1</i>	Síndrome craniofrontonasal

Adaptado de *Mol Syndromol*. 2019 Feb; 10(1-2): 6-23.

## Ficha técnica

### PAINEL GENÉTICO PARA CRANIOESTENOSE OU CRANIOSSINOSTOSE

<b>Método</b>	Sequenciamento completo (NGS) de todas as regiões codificantes e regiões flangeadoras adjacentes aos éxons de 72 genes. O ensaio permite a identificação de variantes de nucleotídeo único (SNV), pequenas inserções e deleções (indel), bem como variações no número de cópias (CNV) que compreendam três ou mais éxons dos genes estudados
<b>Genes analisados</b>	<i>ABCC9</i> , <i>ALPL</i> , <i>ALX1</i> , <i>ALX3</i> , <i>ALX4</i> , <i>ASXL1</i> , <i>B3GAT3</i> , <i>BMP4</i> , <i>CCBE1</i> , <i>CD96</i> , <i>CDC45</i> , <i>CDT1</i> , <i>CEP120</i> , <i>CHST3</i> , <i>COLEC11</i> , <i>CYP26B1</i> , <i>EFNB1</i> , <i>ERF</i> , <i>ESCO2</i> , <i>FAM20C</i> , <i>FGF9</i> , <i>FGFR1</i> , <i>FGFR2</i> , <i>FGFR3</i> , <i>FREM1</i> , <i>GLI3</i> , <i>GPC3</i> , <i>IFT122</i> , <i>IFT140</i> , <i>IFT43</i> , <i>IL11RA</i> , <i>IMPAD1</i> , <i>IRX5</i> , <i>JAG1</i> , <i>KAT6A</i> , <i>KAT6B</i> , <i>MASP1</i> , <i>MEGF8</i> , <i>MSX2</i> , <i>NFIA</i> , <i>OSTM1</i> , <i>P4HB</i> , <i>PHEX</i> , <i>POR</i> , <i>PPP3CA</i> , <i>RAB23</i> , <i>RECQL4</i> , <i>RSPRY1</i> , <i>RUNX2</i> , <i>SCARF2</i> , <i>SEC24D</i> , <i>SH3PXD2B</i> , <i>SKI</i> , <i>SLC25A24</i> , <i>SMAD2</i> , <i>SMAD3</i> , <i>SMAD6</i> , <i>SOX6</i> , <i>SPECC1L</i> , <i>STAT3</i> , <i>TCF12</i> , <i>TCOF1</i> , <i>TGFB2</i> , <i>TGFB3</i> , <i>TGFB1</i> , <i>TGFB2</i> , <i>TMCO1</i> , <i>TWIST1</i> , <i>WDR19</i> , <i>WDR35</i> , <i>ZEB2</i> e <i>ZIC1</i>
<b>Amostra</b>	Sangue periférico / saliva* / swab de bochecha*
<b>Resultados</b>	Em até 30 dias

\*Os exames em saliva e swab de bochecha estão disponíveis apenas pela plataforma Fleury Genômica, mediante contato prévio para envio de kit de coleta.

# MAIS DE 200 EXAMES *genéticos*

nas áreas de Oncologia, Cardiologia, Neurologia, Pré e Neonatal, Hematologia, Genética Médica, Endocrinologia e Psiquiatria

Para médicos, oferecemos suporte **PRÉ E PÓS-EXAME:**

### ASSESSORIA MÉDICA

Para análise dos pedidos médicos e discussão de casos.

### CONSULTORIA TÉCNICA

Em relação à codificação TUSS e obrigatoriedade do ROL e DUT.

### ATENDIMENTO EM TODO O PAÍS E AMÉRICA LATINA

Com unidades próprias, atendimento móvel e Kit de coleta enviado para a casa do paciente.



Para saber mais, acesse: [www.fleurygenomica.com.br](http://www.fleurygenomica.com.br)

Maioria dos exames coletados por sangue, saliva e swab



## EQUIPE DA GENÉTICA MULTIDISCIPLINAR E COM SUPORTE AO MÉDICO E PACIENTE

### SÃO PAULO




**Dra. Bianca Linnenkamp**  
Geneticista com residência em genética médica pelo HCFMUSP, graduação em medicina e mestrado pela PUCPR.




**Dra. Caroline Olivati**  
Geneticista com graduação pela PUC –Sorocaba e residência em genética pela FMUSP.



**Dra. Daniele Paixão**  
Oncogeneticista, mestre e doutora em Oncogenética pelo A.C Camargo Cancer Center e médica titular do A.C Camargo e IBCC.



**Dr. Gustavo Spolador**  
Médico Geneticista pela FMUSP. Áreas de interesse: Genética Molecular e Erros Inatos do Metabolismo




**Dra. Vanessa Monteleone**  
Geneticista com residência em genética médica pelo HCFMUSP e Instituto da Criança - ICR.




**Dr. Wagner Baratela**  
Geneticista com residência em genética médica pela FMRP-USP e doutorado em genética médica pela USP.

### BAHIA E RIO GRANDE DO NORTE




**Dra. Larissa Bueno**  
Oncogeneticista, com residência em genética médica pela UNIFESP e médica titular da clínica Cehon e Hospital Aliança na BA.

### MARANHÃO E PERNAMBUCO



**Dra. Christine Chung**  
Geneticista e especialista em genética médica pelo Children's Hospital of Philadelphia (CHOP).

### RIO DE JANEIRO E ESPÍRITO SANTO




**Dra. Anneliese Barth**  
Geneticista do Instituto Nacional de Saúde da Mulher, da Criança e do Adolescente, com doutorado pelo IFF/ Fiocruz.

### PARANÁ



**Dr. Israel Gomy**  
Geneticista com doutorado em Oncologia pelo AC Camargo e pós-doutorado em Oncologia pela Harvard.

### RIO GRANDE DO SUL



**Dra. Andrea Kiss**  
Geneticista com graduação e mestrado pela UFRGS Médica da Santa Casa de Porto Alegre.

### Cobertura nos principais CONVÊNIOS NACIONAIS:

Para realizar exame de Genômica via convênio, o paciente deve entrar em contato com o Núcleo de Atendimento. Importante ter em mãos os documentos necessários:

- ✓ Pedido médico
- ✓ Relatório médico
- ✓ Laudo de exames anteriores (se houver)
- ✓ Documentos com CPF
- ✓ Foto da carteirinha do convênio

### BENEFÍCIOS PARA PACIENTE PARTICULAR:

Condições especiais para a realização de exames genéticos.



Aproxime a câmera do seu celular no QR code e saiba mais



## Consultoria médica (endocrinologia):

- Dr. José Viana Lima Júnior  
jose.viana@grupofleury.com.br
- Dra. Maria Izabel Chiamolera  
mizabel.chiamolera@grupofleury.com.br
- Dr. Pedro Saddi  
pedro.saddi@grupofleury.com.br
- Dra. Rosa Paula Mello Biscolla  
rosapaula.biscolla@grupofleury.com.br
- Dr. Rui Maciel  
rui.maciel@grupofleury.com.br

## Consultoria médica (densitometria óssea):

- Dra. Cynthia Maria Álvares Brandão  
cynthia.mbrandao@grupofleury.com.br
- Dr. Diogo Domiciano  
diogo.domiciano@grupofleury.com.br
- Dra. Fernanda Weiler  
fernanda.weiler@grupofleury.com.br
- Dra. Patricia Dreyer  
patricia.dreyer@grupofleury.com.br
- Dra. Patricia Muszkat  
patricia.muszkat@grupofleury.com.br
- Dra. Telma Palomo  
telma.palomo@grupofleury.com.br
- Dra. Teresa Bonansea  
teresa.bonansea@grupofleury.com.br

# Composição corporal por densitometria:

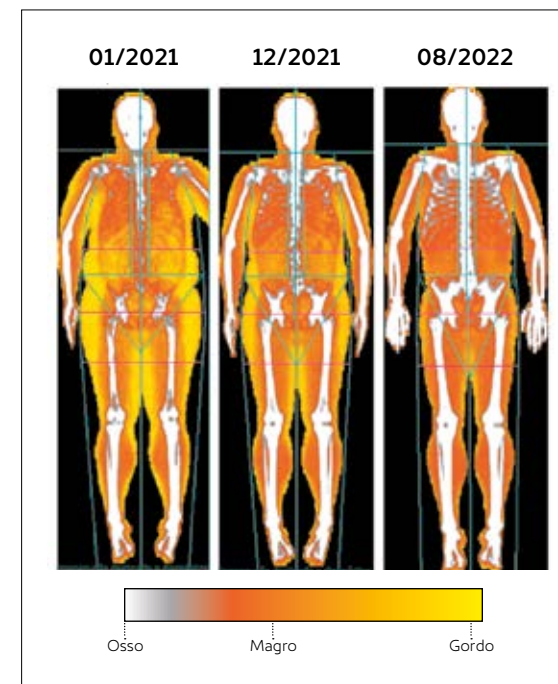
## princípios e aplicação clínica

- Composição corporal por DXA faz avaliação personalizada da gordura, massa magra e conteúdo mineral ósseo

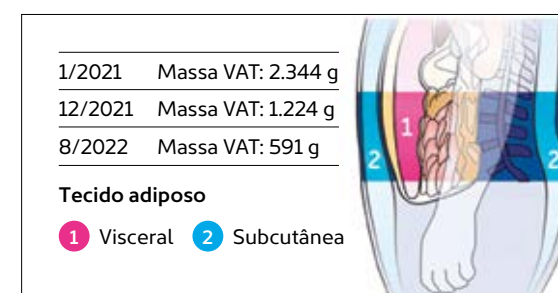
### Caso clínico

**Paciente masculino, 46 anos**, procurou o consultório para emagrecimento em janeiro de 2019. Referia diabetes tipo 2 havia um ano e fazia uso de metformina. Iniciou programa de dieta e exercícios, além de análogo de GLP-1. Após um ano e meio, apresentou a evolução a seguir.

**Figura 1.** Composição corporal por densitometria: ação do programa de dieta e exercícios e da medicação



**Figura 2.** Evolução da medida do tecido adiposo visceral (VAT)



## Interpretação da composição corporal por densitometria

### MEDIDAS DA COMPOSIÇÃO CORPORAL POR DXA

A composição corporal por densitometria por dupla emissão de raios X (DXA) calcula a quantidade de gordura, osso e massa magra, incluindo músculo, vísceras e água, e classifica os achados.

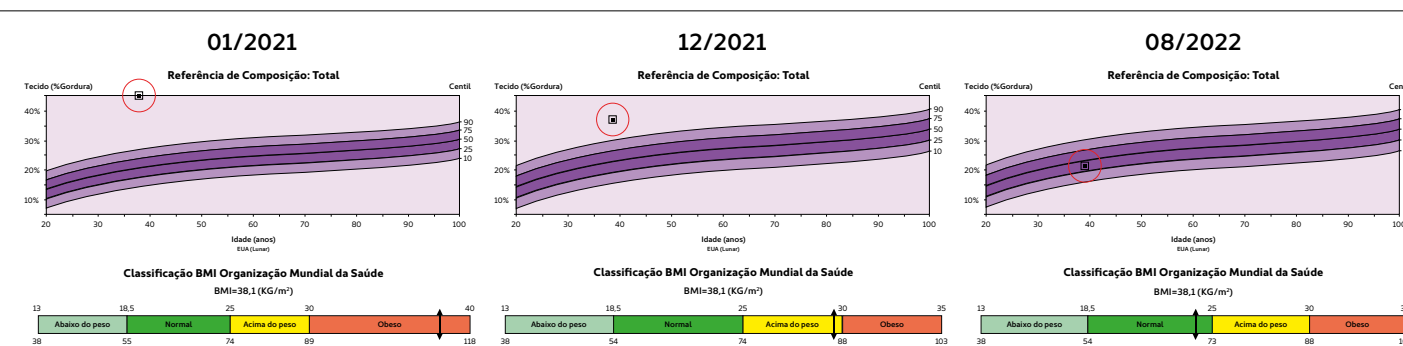
### AValiação DA GORDURA CORPORAL

O cálculo clássico do índice de massa corporal (IMC = peso em kg/altura em m<sup>2</sup>) para avaliar a gordura corporal é limitado: mede o excesso de peso, mas não distingue gordura de massa magra<sup>(1)</sup>, além de considerar os mesmos pontos de corte para homens e mulheres.

A partir dos dados da DXA, porém, pode-se determinar o índice de gordura corporal, ou *fat mass index* (FMI = gordura total em kg/altura em m<sup>2</sup>), que, ao contrário do IMC, avalia exclusivamente a gordura corporal e distingue valores de corte para ambos os sexos<sup>(2)</sup>.

Vale ressaltar que a bioimpedância, outro método utilizado para avaliação da composição corporal, apresenta acurácia inferior<sup>(3)</sup> e fornece sistematicamente valores menores de percentual de gordura corporal que os da DXA, já que utiliza técnica diferente (corrente elétrica versus raios X).

**Figura 3.** Evolução do percentual de gordura e IMC



### AVALIAÇÃO DA DISTRIBUIÇÃO DA GORDURA

A chamada gordura ginoide encontra-se ao redor dos quadris e coxas e não se associa a aumento do risco cardiovascular.

Já a gordura androide é aquela armazenada na região abdominal. Está associada com maior risco de hipertensão, diabetes e doença arterial coronariana por incluir o tecido adiposo visceral (VAT, do inglês, *visceral adipose tissue*), que corresponde à subtração do tecido adiposo subcutâneo da gordura androide.

A medida do VAT por DXA correlaciona-se bem com os valores observados por tomografia computadorizada, que, junto com a ressonância magnética, configura o método de escolha para a

mensuração da gordura visceral. Na prática clínica, contudo, a DXA é o padrão porque oferece a melhor combinação de segurança, precisão e custo em comparação com outros métodos de medida de composição corporal<sup>(4)</sup>.

Entretanto, não existem ainda valores de referência para VAT bem estabelecidos e nem valores de corte nacionais disponíveis. Em um estudo recente que envolveu 4.831 homens e mulheres australianos de 45 a 69 anos, o ponto ideal para prever síndrome metabólica foi 1.608g para homens e 893g para mulheres<sup>(5)</sup>. Nessa publicação, o VAT foi superior às medidas antropométricas para a predição do risco cardiometabólico.

### Classificação da gordura corporal de acordo com o índice de gordura corporal (*fat mass index* - FMI)

Classe FMI	Déficit grave de gordura	Déficit moderado de gordura	Déficit leve de gordura	Normal
Masculino	<2	De 2 até <2,3	De 2,3 até <3	De 3 a 6
Feminino	<3,5	De 3,5 até <4	De 4 até <5	De 5 a 9
Classe FMI	Sobrepeso	Obeso classe I	Obeso classe II	Obeso classe III
Masculino	Acima de 6 até 9	Acima de 9 até 12	Acima de 12 até 15	>15
Feminino	Acima de 9 até 13	Acima de 13 até 17	Acima de 17 até 21	>21

Adaptada de Kelly TL, Wilson KE, Heymsfield SB<sup>(2)</sup>.

### AVALIAÇÃO DA MASSA MAGRA

#### • **Appendicular lean mass (ALM):**

massa magra dos braços somada a das pernas. Não inclui a massa magra do tronco (para evitar a inclusão de vísceras na avaliação da massa magra).

#### • **Índice de massa magra apendicular (ALM em kg/altura ao quadrado em metros):**

quando inferior a 7,0 kg/m<sup>2</sup> para homens e inferior a 5,5 kg/m<sup>2</sup> para mulheres, sugere baixa massa muscular<sup>(6)</sup>.

• **Sarcopenia:** falência progressiva e generalizada da musculatura esquelética, relacionada ao aumento de eventos adversos como quedas,

fraturas, limitação física e mortalidade. A redução da força muscular é o critério mais importante para o diagnóstico de sarcopenia, que é complementado pela detecção da redução da quantidade (índice de massa magra apendicular) ou da qualidade muscular<sup>(6)</sup>.

### AVALIAÇÃO DO CONTEÚDO MINERAL ÓSSEO

O conteúdo mineral ósseo (CMO) total é medido em gramas. O T/Z-score da densidade mineral óssea de corpo total não deve ser utilizado para classificar a massa óssea em adultos, conforme os critérios da OMS (osteoporose, osteopenia e normal). Os sítios para essa finalidade incluem coluna lombar, fêmures e, em algumas situações, antebraço.

### Indicações para realizar composição corporal po DXA<sup>(3)</sup>

- ▶ Status nutricional: obesidade, desnutrição, cirurgia bariátrica
- ▶ Resultado de dietas e prática esportiva: em 12 semanas ou quando variar 10% do peso
- ▶ Doenças crônicas: anorexia nervosa, afecções inflamatórias
- ▶ Distribuição de gordura: lipodistrofia
- ▶ População idosa: auxiliar no diagnóstico de sarcopenia

### Densitometria de corpo inteiro (composição corporal)

Exame realizado por técnica de absorção de feixes de dupla energia, emitidos por raios X (DXA), em densitômetro modelo iDXA.

Idade = 47 anos; altura = 171,0 cm; peso = 70,6 kg; IMC = 24,1 kg/m<sup>2</sup>

Massa total (gordura + massa magra + massa óssea)	71,1 kg	Medida do densitômetro
---	---------	------------------------

Avaliação gordura corporal	Resultado	Referência
Gordura corporal total	13.061 g (18,4%)	
Índice de gordura corporal ou <i>fat mass index</i> (FMI)	4,47 kg/m <sup>2</sup>	De 5 a 9 kg/m <sup>2</sup> (mulheres)* De 3 a 6 kg/m <sup>2</sup> (homens)**
Gordura androide	958 g	
Gordura ginoide	2.136 g	
Relação % androide/ginoide (proporcional à área)	1,06	
Tecido adiposo visceral estimado (TAV)	591 g	

Avaliação da massa magra	Resultado	Referência
Massa magra total	55.162 g	
Massa magra apendicular (ALM)	24,2 kg	
ALM/altura <sup>2</sup> (índice de massa magra apendicular)	8,28 kg/m <sup>2</sup>	Maior que 5,5 kg/m <sup>2</sup> (mulheres)* Maior que 7,0 kg/m <sup>2</sup> (homens)**

Avaliação da massa óssea	DMO	Conteúdo mineral ósseo
Em adultos, a BMD de corpo total não se destina a diagnóstico	1,167 g/cm <sup>2</sup>	2.841 g

\* Kelly TL, et al 2009, PLoS One \*\* Cruz-Jentoft, et al 2018, Age Ageing

#### Conclusão

- IMC normal.
- Gordura corporal total de 13.061 g, que corresponde a 18,4% do peso total.
- Índice de gordura corporal (FMI) normal.

Gordura:

- Androide: 958 g;
- Ginoide: 2.136 g;
- Predomínio: androide.
- Tecido adiposo visceral: 591 g. A massa de gordura visceral encontra-se abaixo do ponto de corte que prediz maior risco cardiometabólico em uma população australiana caucasiana de 45-69 anos.

Referência: Zhu, K; DXA-derived vs standard anthropometric measures for predicting cardiometabolic risk in middle-aged Australian men and women. *J Clin Densitom.* 2022;25:299.

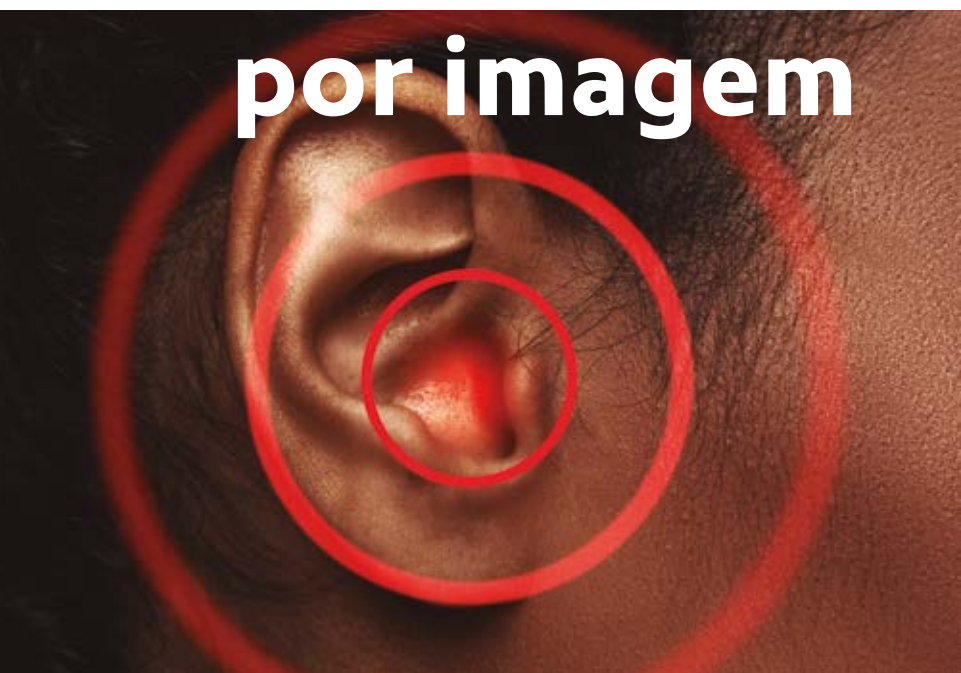- Em relação ao exame de 2/12/2021, nota-se redução de 14,7 kg da gordura corporal total e redução de 2,1 kg da massa magra apendicular.

### Exemplo de laudo de composição corporal do caso clínico em 8/2022 comparado ao exame de 12/2021

#### Referências bibliográficas

1. Yajnik CS, et al. The Y-Y Paradox. *Lancet.* 2004;363(9403):163.
2. Kelly TL, et al. Dual energy X-ray absorptiometry body composition reference values from NHANES. *PLoS One.* 2009;4(9):e7038.
3. Kendler DL, et al. The official positions of the International Society for Clinical Densitometry: indications of use and reporting of DXA for body composition. *J Clin Densitom.* 2013;16(4):496-507.
4. Xia Y, et al. Relationship between dual-energy X-ray absorptiometry volumetric assessment and x-ray computed tomography-derived single-slice measurement of visceral fat. *J Clin Densitom.* 2014;17(1):78-83.
5. Zhu K, et al. DXA-Derived vs Standard Anthropometric Measures for Predicting Cardiometabolic Risk in Middle-Aged Australian Men and Women. *J Clin Densitom.* 2022;25(3):299-307.
6. Cruz-Jentoft AJ, et al. Sarcopenia: revised European Consensus on definition and diagnosis. *Age Ageing.* 2019;48(1):16-31.

# Avaliação do zumbido por imagem



▶ A tomografia computadorizada e a ressonância magnética auxiliam o diagnóstico

#### Consultoria médica:



**Dr. Bruno Casola Olivetti**  
Consultor médico em Neuroimagem  
bruno.olivetti@grupofleury.com.br



**Dr. Carlos Jorge da Silva**  
Consultor médico em Neuroimagem  
carlos.silva@grupofleury.com.br



**Dr. Carlos Toyama**  
Consultor médico em Neuroimagem  
carlos.toyama@grupofleury.com.br

O zumbido é a sensação de som na ausência de estímulo sonoro externo correspondente. Há uma extensa lista de fatores que causam a condição, porém vamos abordar, nesta oportunidade, as possíveis etiologias identificadas pelos exames de imagem.

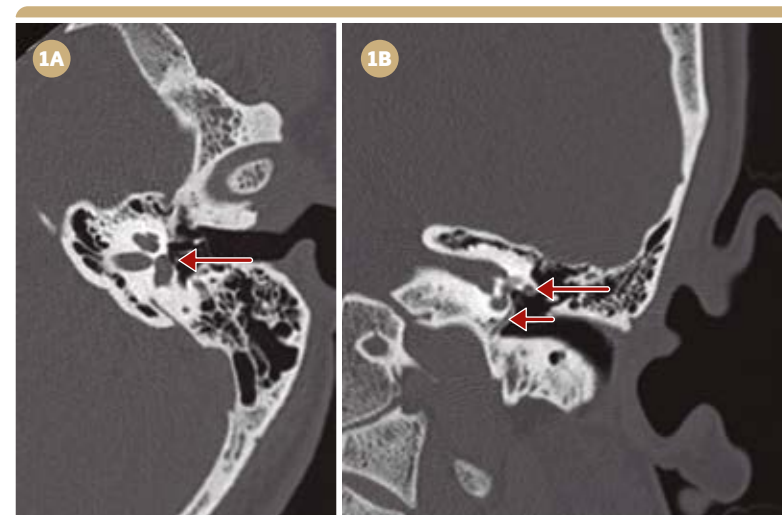
Existem muitas classificações descritas para o zumbido, que pode ser considerado, por exemplo, objetivo, se o som também é audível pelo examinador, ou subjetivo, sua forma mais comum, quando não se associa a um som específico interno. Também é dividido em pulsátil, com som perceptível com o batimento sincrônico do coração, e para o qual o exame neurovascular pode ser indicado, e em não pulsátil, mais frequente, cuja diferenciação varia conforme duração, sintomas concomitantes e fatores causais.

A subdivisão do zumbido pulsátil é ampla na literatura e engloba causas metabólicas, vasculares e estruturais. Enquanto as metabólicas incluem medicamentos e aspectos que determinam aumento do débito cardíaco, as estruturais são menos frequentes e se relacionam a neoplasias e a uma série de outras anomalias do osso temporal, como displasias e tumores vascularizados. As causas vasculares, por sua vez, são classificadas em arterial, venosa e mista.

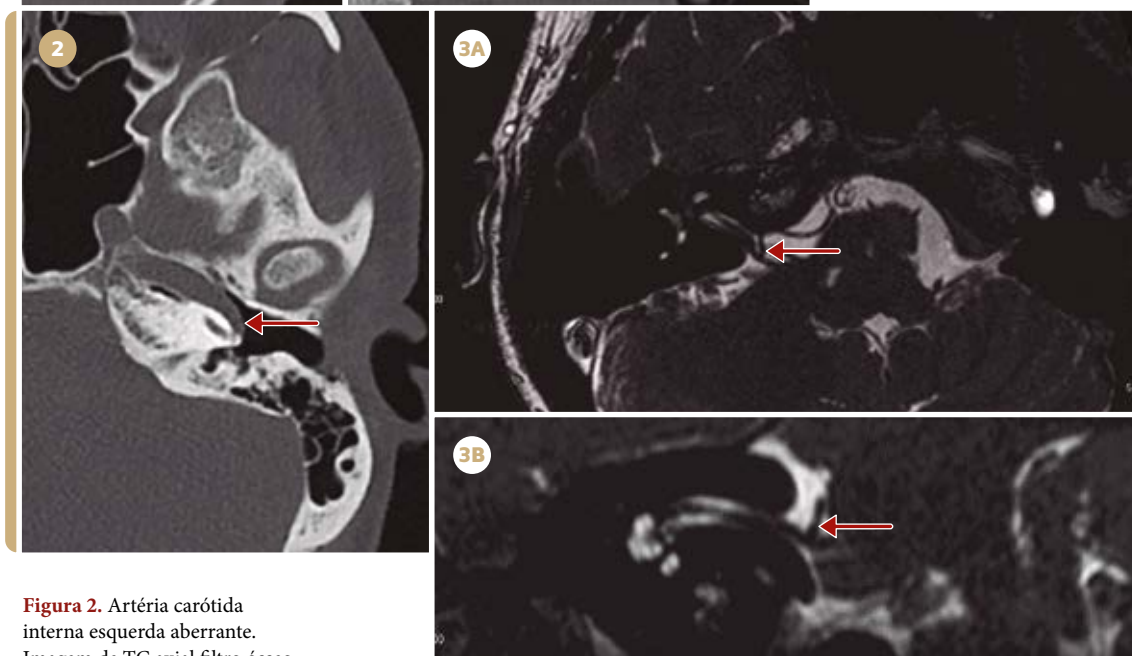
## Zumbido pulsátil relacionado a causas vasculares

### CAUSAS ARTERIAIS

- Estenose;
- Dissecção;
- Displasia fibromuscular;
- Aneurisma;
- Artéria estapediana persistente (figura 1);
- Artéria carótida interna aberrante (figura 2);
- Alça vascular que desloca o segmento cisternal do nervo vestibulococlear (figura 3).



**Figura 1.** Paciente com zumbido pulsátil à esquerda, com artéria estapediana persistente. Em 1A, imagem de TC axial filtro ósseo demonstra esta estrutura vascular junto ao estribo esquerdo (seta). Em 1B, em imagem de TC filtro ósseo com reconstrução coronal, observa-se a estrutura com curso a partir da carótida interna, com extensão pelo promontório coclear (seta pequena) e estribo até o segmento timpânico do nervo facial, que está alargado (seta grande).



**Figura 2.** Artéria carótida interna esquerda aberrante. Imagem de TC axial filtro ósseo demonstra esta artéria (seta) que se estende pela orelha média junto ao promontório coclear, associada a alargamento do canalículo timpânico inferior. O sintoma mais comum é o zumbido pulsátil.

**Figura 3.** Paciente com zumbido à direita. Em 3A, imagem de RM sequência T2 volumétrica no plano axial, e, em 3B, no plano coronal, demonstram a artéria cerebelar anteroinferior direita promovendo deslocamento posteroinferior do nervo vestibulococlear na cisterna cerebelopontina, próximo à sua emergência (setas). A compressão vascular do nervo vestibulococlear deve ser relacionada com a clínica, pois pode ser encontrada em pacientes assintomáticos.

**CAUSAS VENOSAS**

Comuns no contexto de zumbido pulsátil, são benignas e, por vezes, não tratáveis, visto que a relação causa-efeito não é robustamente demonstrada e necessita de uma correlação clínica individual e parcimoniosa. Exemplos:

- Dominância da veia jugular interna e do seio sigmoide;
- Estenose relacionada à

compressão extrínseca do segmento supra-hióideo da veia jugular interna pelo processo transverso de corpo vertebral, pelo processo estiloide ou mesmo pelo ventre posterior do músculo digástrico;

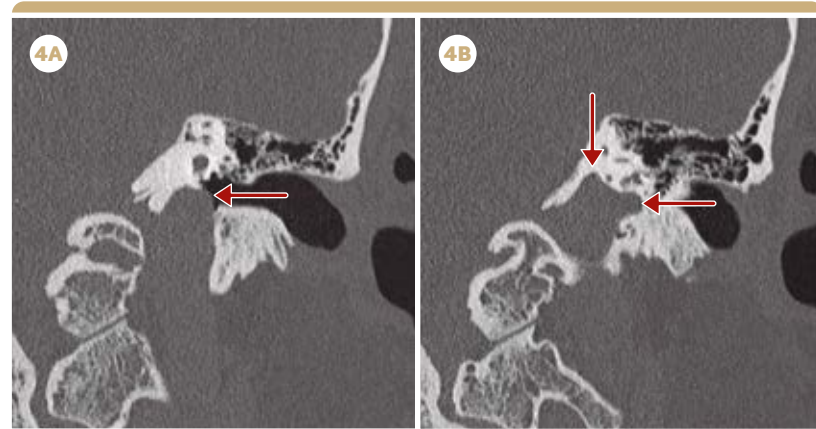- Bulbo jugular alto, com divertículo jugular e deiscência do bulbo com o assoalho do hipotímpano (figura 4);
- Deiscência da placa sigmóidea

e divertículo do seio sigmoide (figura 5);

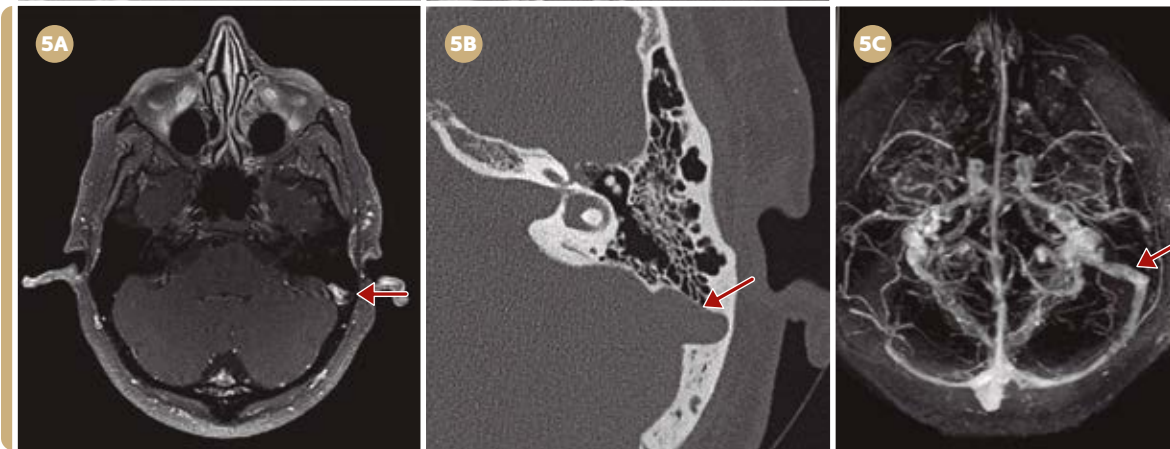
- Estenose da veia jugular interna ou de seio venoso dural (figura 6);
- Canal venoso aberrante e veia emissária proeminente (figura 7).

**CAUSAS VASCULARES MISTAS**

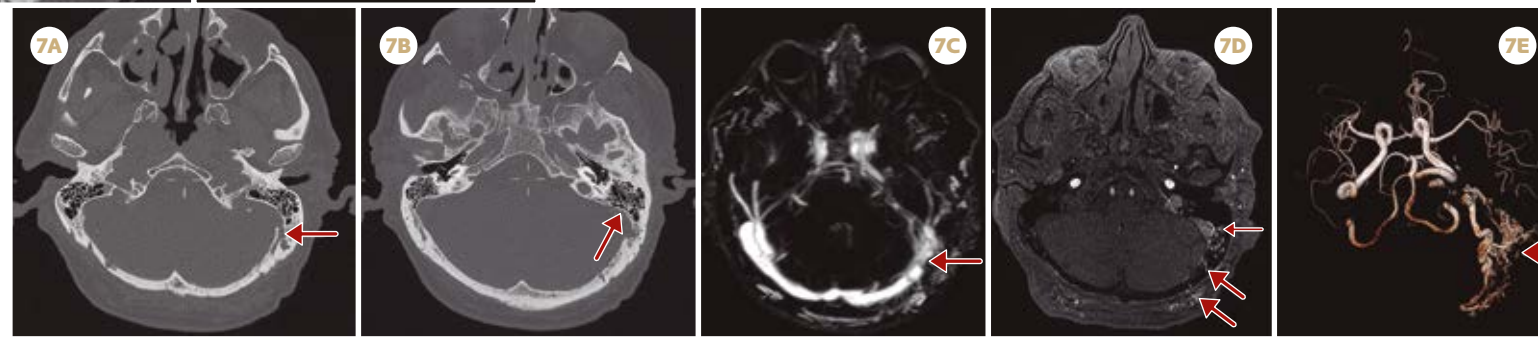
- Malformação arteriovenosa;
- Fístula arteriovenosa dural (figura 7).



**Figura 4.** Paciente com zumbido à esquerda. Em 4A, imagem de TC filtro ósseo em reconstrução coronal demonstra bulbo jugular esquerdo alto, com deiscência do assoalho do hipotímpano (seta). Em 4B, imagem de TC filtro ósseo em reconstrução coronal discretamente mais posterior que 4A demonstra no mesmo paciente divertículos jugulares (setas). Aqui há outro exemplo da necessidade de correlação clínica, uma vez que tais achados podem ser encontrados em pacientes assintomáticos.

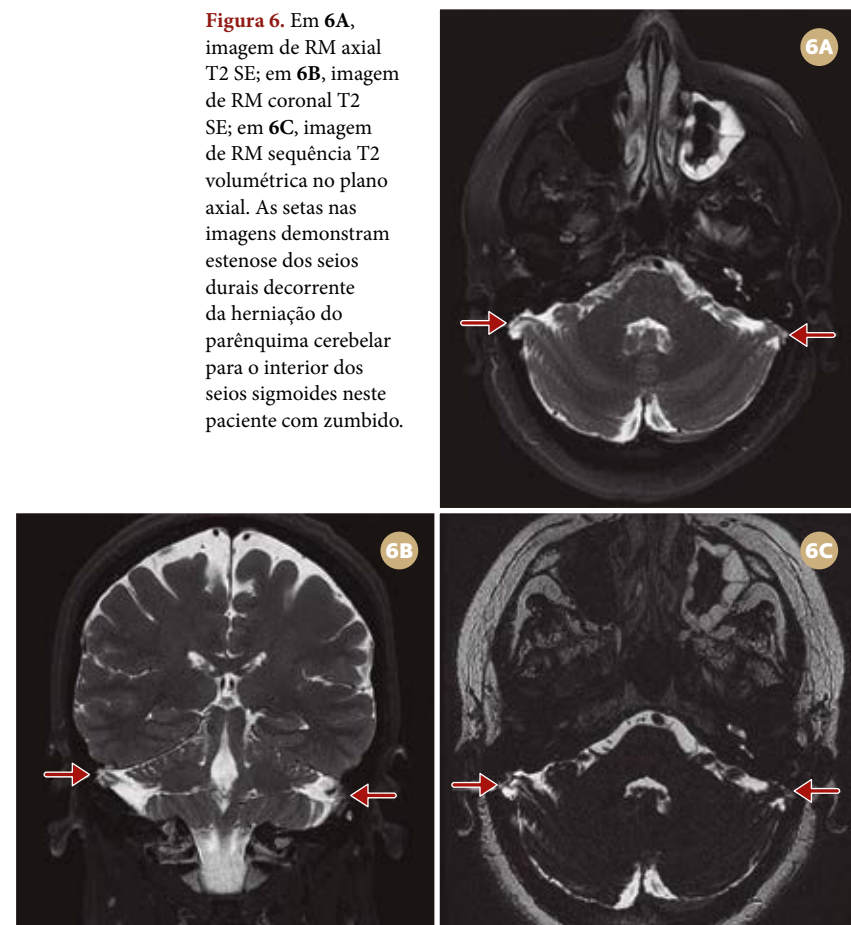


**Figura 5.** Paciente com zumbido pulsátil à esquerda. Em 5A, imagem de RM sequência T1 com saturação de gordura e após administração endovenosa do gadolínio no plano axial, demonstra o seio sigmoide esquerdo proeminente e lateralizado (seta). Em 5B, imagem de TC axial filtro ósseo caracteriza melhor esses achados, bem como a deiscência óssea da placa sigmóidea com as células da mastoide adjacentes (seta). Em 5C, imagem de RM reconstrução 3D da sequência de angio-RM evidencia hipoplasia dos seios sigmoide e transverso direitos e a consequente proeminência do seio sigmoide esquerdo (seta).



**Figura 7.** Fístula arteriovenosa dural em paciente com zumbido pulsátil à esquerda. Em 7A, imagem de TC axial filtro ósseo mostra alargamento de veia emissária esquerda (seta), achado que isoladamente depende de correlação clínica. Em 7B, imagem de TC axial filtro ósseo em nível superior à 7A, nota-se deiscência da placa sigmoide esquerda (seta). Em 7C, imagem de RM com reconstrução 3D da sequência de angio-RM venosa evidencia falhas de enchimento no terço lateral do seio transverso esquerdo (seta). Em 7D, imagem de angio-RM arterial sequência TOF, evidencia várias estruturas vasculares arteriais junto ao seio sigmoide (seta pequena), inclusive com trajeto pelo osso occipital até as partes moles extracranianas (setas grandes). Em 7E, imagem de RM reconstrução 3D da sequência de angio-RM TOF evidencia as mesmas alterações.

**Figura 6.** Em 6A, imagem de RM axial T2 SE; em 6B, imagem de RM coronal T2 SE; em 6C, imagem de RM sequência T2 volumétrica no plano axial. As setas nas imagens demonstram estenose dos seios derais decorrente da herniação do parênquima cerebelar para o interior dos seios sigmóides neste paciente com zumbido.



**Características dos principais exames de imagem na investigação do zumbido**

**Angiotomografia computadorizada arterial e venosa**

- ✓ Avalia a dinâmica do fluxo sanguíneo com as estruturas ósseas da calota e da base do crânio (incluindo os ossos temporais), assim como do pescoço.
- ✓ Identifica variações anatômicas e doenças.

**Angiorressonância magnética arterial e venosa**

- ✓ Pode detectar causas vasculares com alta acurácia.
- ✓ Apesar de não emitir radiação ionizante, o tempo de aquisição das sequências é longo e o exame apresenta menor sensibilidade para a avaliação óssea.

**Ressonância magnética das mastoides**

- ✓ É mais sensível para estudar a lesão expansiva retrococlear.
- ✓ Avalia lesões expansivas na orelha média e no forame jugular.
- ✓ Permite estudar a cóclea, o vestibulo e os canais semicirculares.
- ✓ Possibilita a execução de um protocolo específico para a doença de Ménière.
- ✓ Avalia o nervo vestibulococlear e possíveis compressões.

**Tomografia computadorizada do osso temporal**

- ✓ É apropriada para identificar a etiologia vascular e lesões expansivas na orelha média.
- ✓ Está indicada também para a avaliação óssea de variações anatômicas venosas e arteriais em mastoides, doenças da orelha média, displasia óssea e deiscência de canal semicircular, sobretudo do canal semicircular superior.

**Ressonância magnética do crânio**

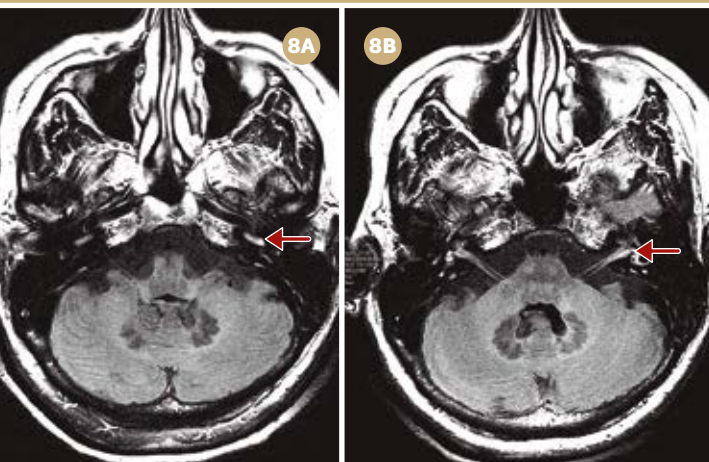
- ✓ Trata-se do melhor método para o estudo das lesões encefálicas desmielinizantes e de pequenos vasos (microangiopatia), bem como para a identificação de distúrbios da circulação líquórica.



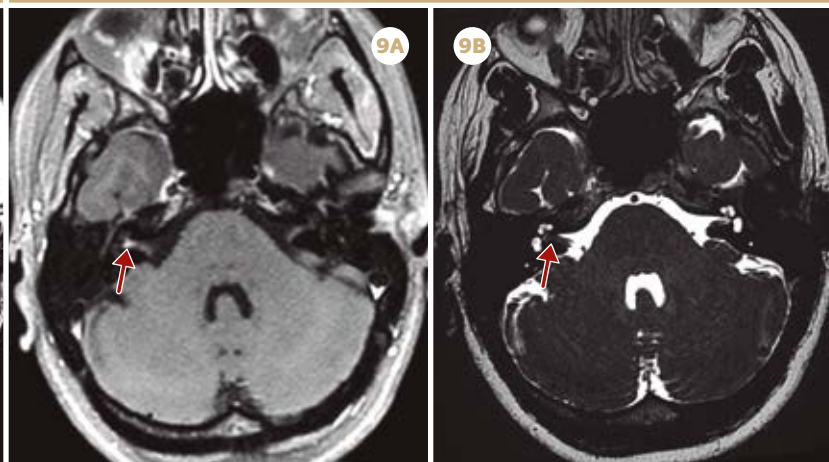
### Quando os sintomas ajudam a direcionar o diagnóstico

Os zumbidos pulsátil e não pulsátil podem estar associados a outros sintomas e sinais clínicos, tais como perda auditiva condutiva ou neurosensorial, sintomas vestibulares e neurológicos. O conjunto dessas manifestações sinaliza a suspeita de possíveis etiologias, como as discriminadas no quadro a seguir.

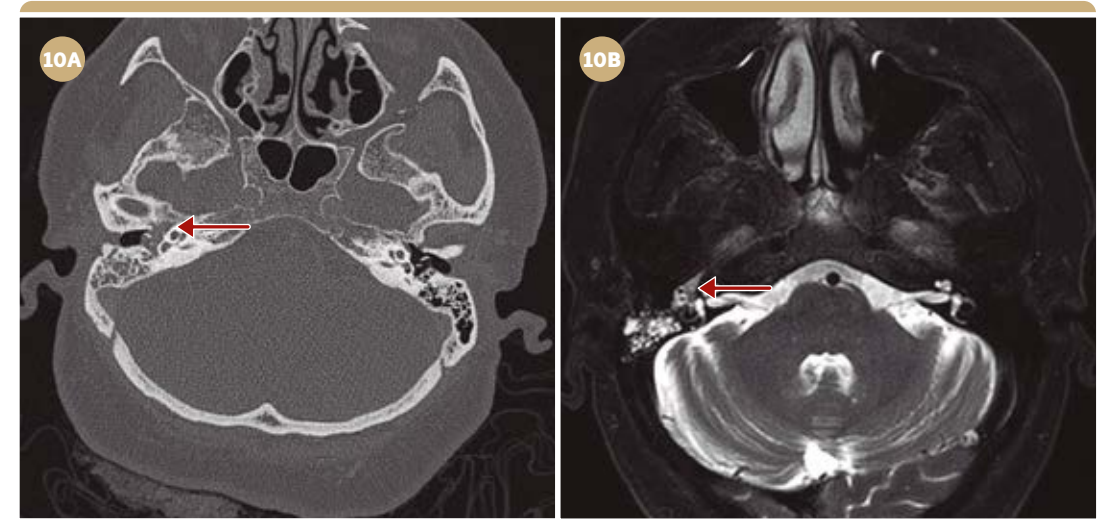
SINAIS CLÍNICOS ASSOCIADOS	POSSÍVEIS ETIOLOGIAS
Vertigem	Doença de Ménière (figura 8), deiscência do canal semicircular e doença do sistema vestibular
Perda auditiva neurosensorial	Doenças retrococleares, como o schwannoma vestibular (figura 9)
Perda auditiva condutiva	Doenças da orelha média (figura 10), disfunção tubária e otosclerose
Cefaleia	Hipertensão intracraniana, distúrbios da circulação do líquor e anormalidades craniocervicais
Sintomas neurológicos	Doenças desmielinizantes e cerebrovasculares
Dor cervical e na articulação temporomandibular (ATM)	Alterações degenerativas nas ATM (figura 11)



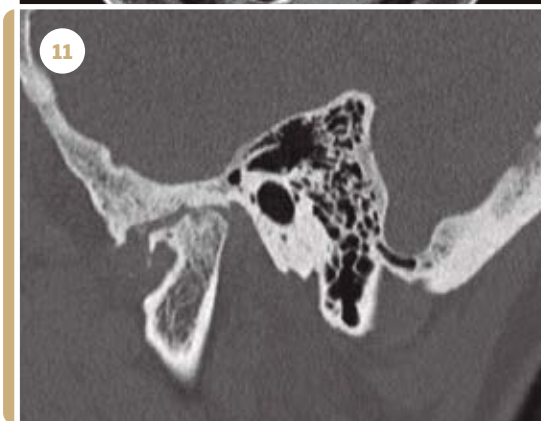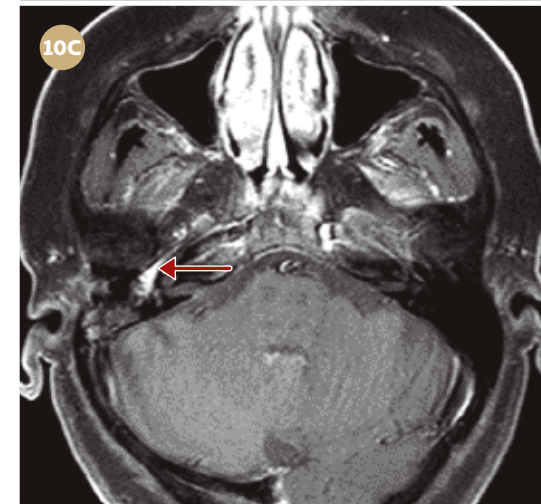
**Figura 8.** Paciente com doença de Ménière com tontura, perda auditiva e zumbido à esquerda. Em **8A**, imagem de RM FLAIR 3D após 4 horas da administração EV do gadolínio, com protocolo específico identifica realce mais acentuado da cóclea esquerda (seta). Em **8B**, imagem de RM FLAIR 3D após 4 horas da administração EV do gadolínio evidencia discreto aumento do sáculo esquerdo (seta), que tem dimensões semelhantes ao utrículo adjacente. Tais achados denotam hidropsia endolinfática.



**Figura 9.** Schwannoma vestibular em paciente com zumbido à direita, porém sem perda auditiva. Em **9A**, imagem de RM sequência T1 volumétrica após administração EV do gadolínio no plano axial, evidencia nódulo com realce pelo contraste (seta) no fundo do conduto auditivo interno direito, junto à abertura coclear. Em **9B**, imagem de RM sequência T2 volumétrica no plano axial, demonstra falha de enchimento (seta) na topografia da lesão no fundo do conduto auditivo interno direito. A estabilidade dos achados nos exames de controle sugere schwannoma vestibular.



**Figura 10.** Perda auditiva condutiva, plenitude aurial e zumbido pulsátil à direita. Em **10A**, imagem de TC axial filtro ósseo mostra preenchimento inespecífico da cavidade timpânica direita (seta). Em **10B**, imagem de RM axial T2 SE permite identificar um nódulo com hipossinal em T2 (seta) localizado junto ao promontório coclear. Em **10C**, imagem de RM axial T1 com saturação de gordura e após administração endovenosa do gadolínio evidencia realce da lesão no promontório, denotando natureza sólida. O conjunto dos achados é compatível com pequeno glomus timpânico.



**Figura 11.** Imagem de TC filtro ósseo em reconstrução sagital evidencia alterações degenerativas na articulação temporomandibular, caracterizada por irregularidade dos contornos ósseos articulares, esclerose, cistos subcondrais e osteofitose marginal, com redução do espaço articular.

**Abreviações utilizadas:**

TC ▶ tomografia computadorizada | RM ▶ ressonância magnética  
SE ▶ spin echo | TOF ▶ time of flight | EV ▶ endovenoso

**Referências bibliográficas**

Kang, M. and E. Escott (2008). "Imaging of tinnitus." *Otolaryngol Clin North Am* 41(1): 179-193, vii.

Kessler, M. M., M. Moussa, et al. (2017). "ACR Appropriateness Criteria(R) Tinnitus." *J Am Coll Radiol* 14(11S): S584-S591.

Kumar, R., S. Rice, et al. (2021). "Detecting causes of pulsatile tinnitus on CT arteriography-venography: A pictorial review." *Eur J Radiol* 139: 109722.

Langguth, B., P. M. Kreuzer, et al. (2013). "Tinnitus: causes and clinical management." *Lancet Neurol* 12(9): 920-930.

Lynch, P., T. Mitton, et al. (2022). "Diagnosing Pulsatile Tinnitus: A Review of 251 Patients." *Otol Neurotol* 43(1): 128-136.

Narsinh, K. H., F. Hui, et al. (2022). "Diagnostic Approach to Pulsatile Tinnitus: A Narrative Review." *JAMA Otolaryngol Head Neck Surg* 148(5): 476-483.

PRONTMED HUB

# O prontuário eletrônico que otimiza o seu tempo e facilita o seu atendimento

Conheça o Prontmed Hub, o software médico que está transformando o olhar dos profissionais de saúde sobre dados e paciente.



## Especial para você

Mais de 30 modelos únicos de prontuários de acordo com sua especialidade.



## Tudo na mesma tela

Atendimento, agendamento, faturamento, prontuário e tudo o que você precisa em um só lugar.



## Fácil de usar

Campos clicáveis para agilizar o preenchimento do prontuário.



## Telemedicina

Consulta virtual com sala de espera e prontuário na mesma tela.



## WhatsApp integrado

Envie documentos assinados digitalmente e confirme consultas por WhatsApp.



[www.prontmed.com](http://www.prontmed.com) | [@pront.med](https://www.instagram.com/@pront.med) | [in Prontmed](https://www.linkedin.com/company/Prontmed) | [+55 11 3474 8011](https://www.whatsapp.com/+551134748011)



Planos especiais para parceiros Fleury  
De R\$114,90  
Por apenas  
**R\$ 79,90**  
no plano mensal  
30% de desconto



## Segurança é prioridade

Controle de acesso, dados criptografados e conformidade com a Lei Geral de Proteção de Dados.



## Suporte de verdade

Equipe especializada pronta para auxiliar com treinamentos específicos.



## Tecnologia em nuvem

Armazenamento em nuvem para levar o Prontmed Hub para qualquer lugar.

Aponte a câmera do seu celular e saiba mais sobre o Prontmed Hub



 **prontmed**



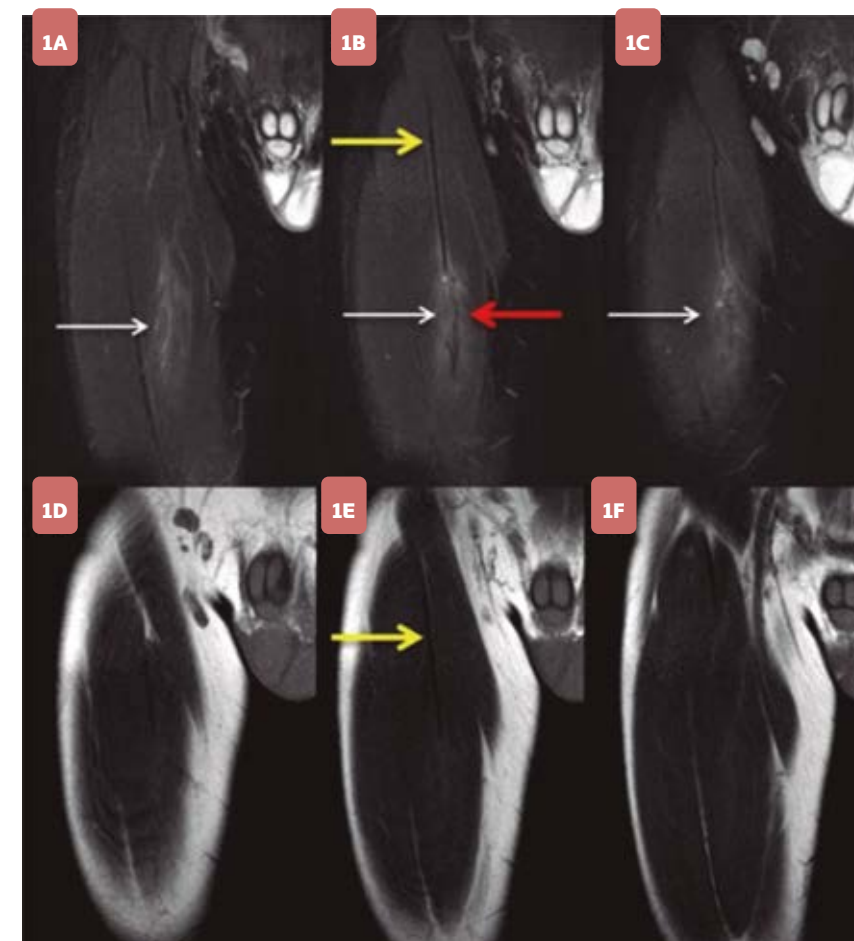
Patrícia Martins e Souza é Mestre e Doutora em Radiologia pela Universidade Federal do Rio de Janeiro (UFRJ) e responsável pela coordenação do Módulo Musculoesquelético do Grupo Fleury - RJ. Autora do site [www.mskrad.com.br/blog](http://www.mskrad.com.br/blog)

# Estiramento na junção miotendínea proximal do reto femoral

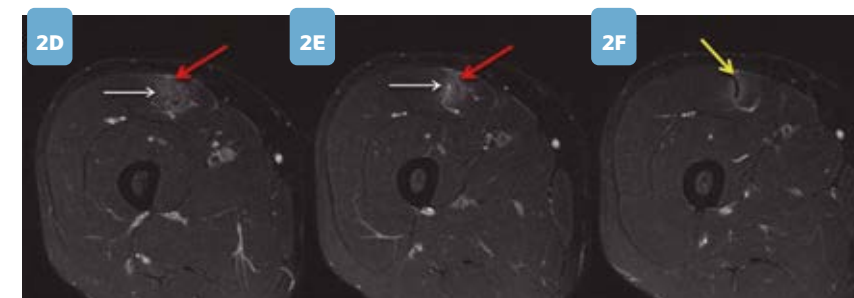
- ▶ Especialistas compartilham as dúvidas frequentes em nossos canais de assessoria médica, referentes ao preparo e realização de exames. Confira os principais questionamentos sobre a ressonância magnética

## Caso clínico

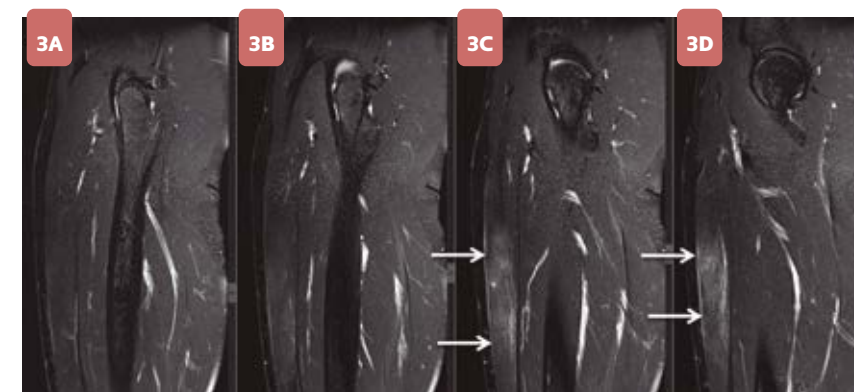
**Paciente masculino, 36 anos**, com dor nos terços proximais da coxa direita após chute brusco durante partida de futebol. Foi solicitada ressonância magnética (RM) da coxa direita.



**Figura 1 (a-f):** Imagens consecutivas de RM no plano coronal nas ponderações STIR (a-c) e T1 (d-f) da porção anterior da coxa mostrando o tendão da cabeça indireta do reto femoral com aspecto normal na porção proximal e bem identificado nas ponderações STIR e T1. No terço médio da coxa nota-se edema de permeio à junção miotendínea (setas brancas) e área de irregularidade e descontinuidade no tendão central (seta vermelha), achados identificados na sequência sensível a líquido.



**Figura 2 (d-f):** Imagens consecutivas de RM no plano transversal na ponderação STIR no terço médio da coxa no nível da lesão na junção miotendínea da cabeça indireta do reto femoral mostrando o edema de permeio às fibras (setas brancas), a área de solução de continuidade onde o tendão é indefinido (setas vermelhas) e o tendão central normal distalmente (seta amarela).



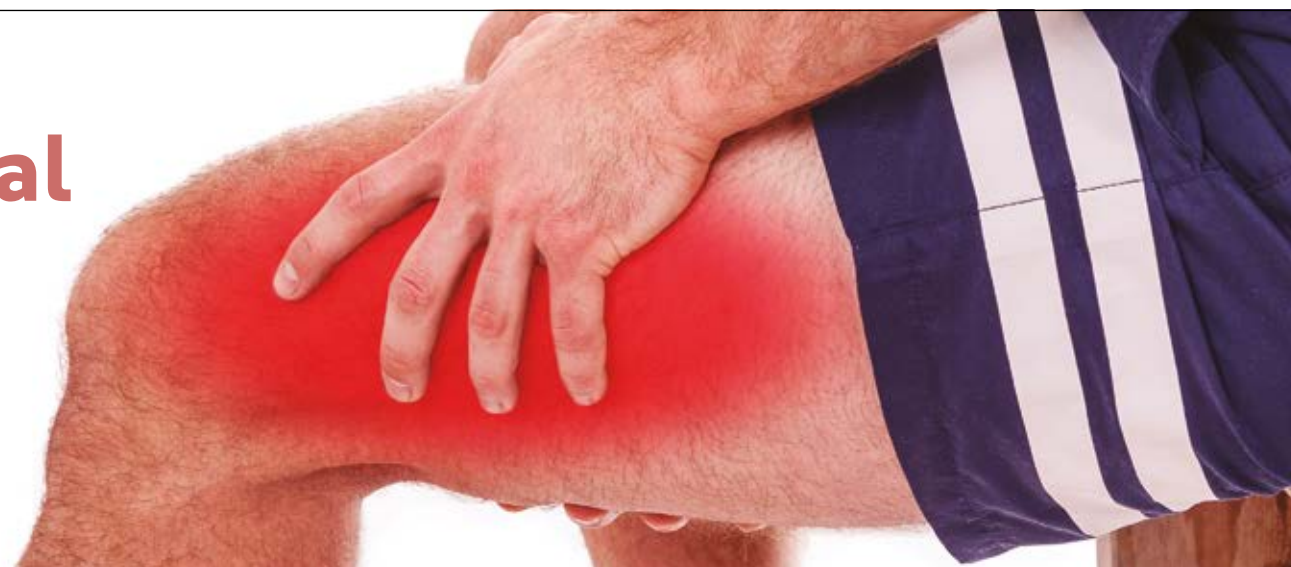**Figura 3 (a-d):** Imagens consecutivas de RM no plano sagital na ponderação STIR mostrando a extensão do edema de permeio às fibras da unidade miotendínea da cabeça indireta do reto femoral (setas brancas). A lesão não é tão bem identificada em comparação com os planos coronal e transversal.

# As lesões do reto femoral

O reto femoral atua como flexor da coxa no quadril e extensor da perna no joelho, sendo antagonista direto dos isquiotibiais. Pela sua anatomia atípica, os **padrões de lesão miotendínea** do reto femoral divergem dos padrões de lesão dos demais músculos.

O reto femoral é o músculo mais frequentemente lesionado entre os jogadores de futebol e o segundo músculo mais lesionado do membro inferior nos atletas em geral, atrás apenas dos isquiotibiais, principalmente nos praticantes de artes marciais, rugby, baseball e futebol americano, esportes onde o reto femoral é submetido a forte contração excêntrica enquanto passivamente esticado no início da fase de balanço para frente, podendo também afetar corredores.

Ele é mais vulnerável por ser **biarticular**, ou seja, cruza duas articulações, o quadril e o joelho, enquanto os músculos vastos se originam do fêmur, abaixo da articulação coxofemoral. Além disso, o reto femoral tem grande proporção de fibras do tipo II. Há maior risco de lesões no reto femoral quando há lesão prévia (antiga ou recente), sendo que a nova lesão pode ocorrer no mesmo ou em local diferente da lesão pregressa. Quando há relesão, ela geralmente ocorre na margem cicatrizada da área previamente afetada. Outro fator de risco para lesão do reto femoral é a ocorrência de lesão recente dos isquiotibiais.



## A classificação mais simples divide os estiramentos musculares em leve, moderado e grave:

- **Grau I (leve)** – edema sem descontinuidade de fibras, podendo ter pequena quantidade de líquido perimuscular.
- **Grau II (moderado)** – lesão de algumas fibras tendínea, da junção miotendínea, da fáscia, aponeurose e/ou das fibras musculares; tipicamente é associada a hematoma na junção miotendínea. Como a lesão na unidade miotendínea da cabeça indireta do reto femoral é profunda, não é muito comum identificarmos líquido perifascial em comparação com os demais músculos com anatomia mais convencional.
- **Grau III (grave)** – rotura completa do tendão ou da junção miotendínea, com descontinuidade de todas as fibras, com ou sem retração associada.

## Em relação à localização, as lesões do reto femoral podem ocorrer na(o):

- Apófise da espinha ilíaca anteroinferior (origem da cabeça direta) – crianças e adolescentes
- Origem das cabeças direta e/ou indireta
- Tendão conjunto
- Junção miotendínea mais proximal (junção do tendão conjunto com as fibras musculares mais craniais)
- Junção miotendínea da cabeça direta\* (junção do tendão da cabeça direta com a fáscia muscular anterior do componente unipenado no terço superior da coxa)
- Junção miofascial anterior\* (junção da fáscia anterior com as fibras musculares do

componente unipenado nos terços médio e inferior da coxa)

- Junção miotendínea da cabeça indireta (junção do tendão da cabeça indireta localizado centralmente com as fibras musculares do componente bipenado)
- Fibras musculares do componente unipenado
- Fibras musculares do componente bipenado
- Junção miofascial posterior (junção da fáscia posterior com as fibras musculares do componente unipenado nos terços superior e médio da coxa)
- Junção mioaponeurótica posterior (junção da aponeurose posterior com as fibras musculares posteriores do componente

\*É muito difícil determinar a transição exata da junção miotendínea da cabeça direta da junção miofascial anterior já que o tendão da cabeça direta se torna progressivamente afilado após a origem e se funde com a fáscia muscular anterior, sendo a diferenciação aproximada e subjetiva, mas sem grande relevância no prognóstico e conduta.

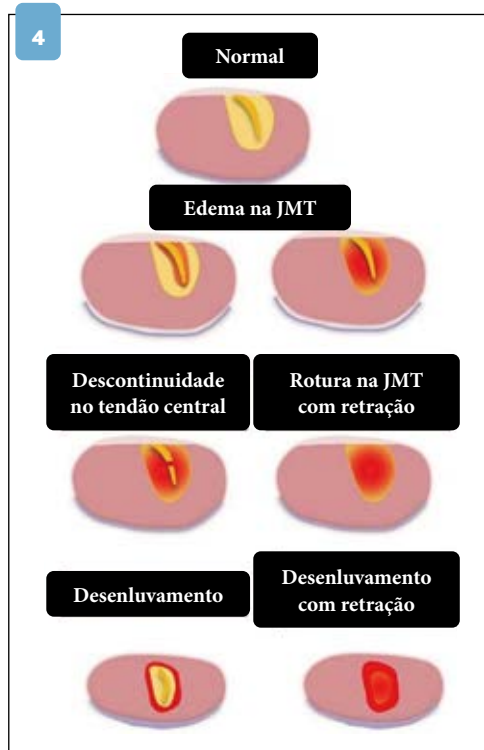
O caso apresentado neste artigo ilustra a lesão por estiramento na junção miotendínea proximal da cabeça indireta do reto femoral, que será abordada em mais detalhes.

**Lesões na junção miotendínea proximal** são de difícil diagnóstico clínico pela localização profunda, com exame físico e sintomas inespecíficos e variáveis. No estiramento agudo, alguns pacientes reportam dor súbita aguda, enquanto outros referem desconforto insidioso e progressivo na região anterior da coxa, o que depende, em parte, da extensão e gravidade da lesão. É comum atletas com estiramento leve continuarem jogando, o que interfere na cicatrização e leva a lesões mais extensas. Por outro lado, edema associado a espasmos e contratura muscular podem levar a dor e aumento do volume da coxa, confundindo com lesões por estiramento ou até mesmo com lesões expansivas tumorais. Não é frequente a ocorrência de hematoma, a não ser nos casos de trauma direto associado.

A junção miotendínea proximal do reto femoral localiza-se logo abaixo do tendão conjunto e se refere tanto à junção do tendão da cabeça direta com a fáscia anterior do componente muscular unipenado, quanto à junção do tendão da cabeça indireta (também denominado tendão central ou profundo) com as fibras musculares do componente bipenado do músculo reto femoral. Pode também ocorrer lesão na junção do tendão conjunto com o ventre muscular, mas é muito mais raro.

As **lesões na unidade miotendínea da cabeça direta** do reto femoral são menos frequentes em comparação com as lesões da cabeça indireta. Tipicamente, se apresentam com edema nas fibras musculares anteriores e lâmina líquida entre a fáscia e o ventre muscular do reto femoral que pode se estender por vários centímetros. Como o tendão da cabeça direta se funde à fáscia anterior, nem sempre é possível diferenciar entre um estiramento miotendíneo da cabeça direta de lesão miofascial anterior. Entretanto, ainda não está bem estabelecido se lesões do mesmo grau nesta localização apresentariam tempo de recuperação diferente. Mas, já foi sugerido que, se o local da lesão do reto femoral sofrer compressão do músculo sartório adjacente, a cicatrização pode ser mais demorada.

A **lesão miofascial posterior** é incomum, representando cerca de 15% de todas as lesões do reto femoral encontradas em jogadores de futebol profissionais. Tipicamente, acomete a porção posterolateral do músculo nos terços proximal e médio. Observa-se edema de permeio à periferia do músculo e, se a fáscia permanece intacta, o líquido diseca o plano entre o músculo e a fáscia. Se há lesão fascial, o líquido também diseca o plano perifascial adjacente. Nas lesões fasciais posteriores o risco de re-lesão e formação de seromas são maiores. As lesões na junção miotendínea proximal ou distal são a forma mais comum de lesão do reto femoral em adultos (após a fusão da apófise da EAI). ▶



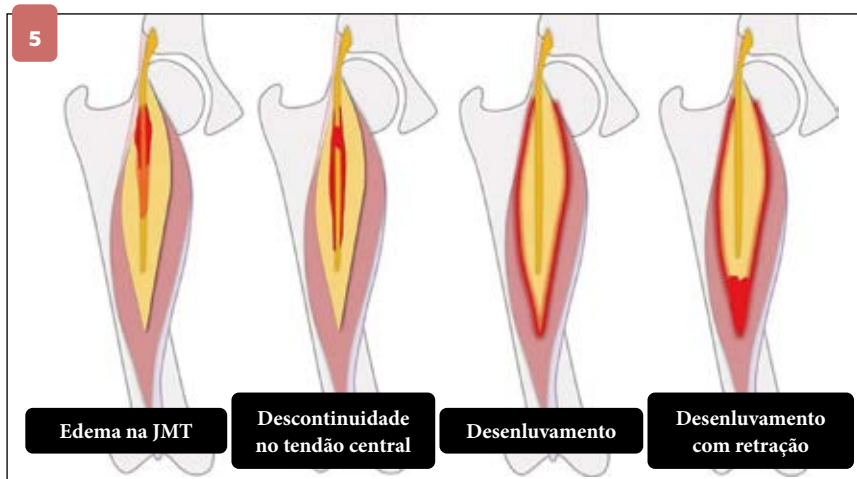
**Figura 4:** Representação esquemática dos principais tipos de lesão na junção miotendínea proximal da cabeça indireta do reto femoral no plano transversal. **Figura 5:** Representação esquemática dos principais tipos de lesão na junção miotendínea proximal da cabeça indireta do reto femoral no plano coronal. Em ambas podemos observar edema de permeio às fibras da junção miotendínea (JMT) da cabeça indireta, sem ou com descontinuidade das fibras tendíneas e/ou musculares, com ou sem retração. O desenluvamento seria outra forma distinta de lesão em que ocorre uma dissociação intermuscular. Quando há rotura com retração, geralmente é na porção distal com líquido no local da lesão e retração proximal da unidade miotendínea.

A **lesão ao longo da junção miotendínea da cabeça indireta** (central ou profunda) é a forma mais frequente e típica de lesão proximal do reto femoral. A extensão craniocaudal da lesão costuma ser em torno de 10 a 20 cm devido à grande extensão longitudinal do tendão central do reto femoral.

Há alguns anos foi proposto um tipo diferente de lesão, descrita como **“desenluvamento”** (do inglês “degloving”), onde há uma **dissociação intermuscular**: ocorre uma rotura circunferencial nas fibras periféricas do ventre muscular mais interno (componente bipenado), que fica separado do componente unipenado mais externo, com extensão que costuma variar em média de 4 a 18 cm. Esse padrão de lesão seria distinto da lesão

miotendínea típica proximal, sendo considerada mais uma lesão muscular do que propriamente da junção miotendínea. Geralmente, ocorre na terminação distal do componente muscular bipenado, sendo frequentemente associada a retração muscular proximal acompanhada do tendão central, que não é identificado na sua posição habitual distalmente. O mecanismo de lesão pelo qual os músculos se dissociam um do outro ainda não foi completamente elucidado. O retorno ao esporte neste tipo de lesão costuma demorar em torno de 28 a 58 dias, segundo o estudo de Kassarian *et al.*

Nas figuras 4 e 5 estão representados os principais tipos de lesão na junção miotendínea proximal da cabeça indireta do reto femoral. ■



**PRINCIPAIS PONTOS DO CASO:**

- **É importante conhecermos as particularidades anatômicas de cada músculo** - nem todos os músculos seguem modelo anatômico padrão.
- **As diferenças anatômicas vão influenciar o padrão da lesão** e esse conhecimento é fundamental para uma descrição mais precisa.

# Conte também com a marca LAFE

**EXAMES DISPONÍVEIS:**

- ✓ Genética
- ✓ Patologia Clínica
- ✓ Anatomia Patológica
- ✓ Citopatologia
- ✓ Biologia Molecular
- ✓ Toxicologia
- Imuno-histoquímica
- ✓ Testes para Covid-19

**VACINAS:**

Além da vacina da gripe, a LAFE oferece um amplo portfólio de imunizantes, que inclui: herpes-zóster, meningites, pneumocócica, HPV, hexavalente, pentavalente dentre outras.

**São 25 unidades instaladas nos principais bairros do Rio de Janeiro, Duque de Caxias, Belford Roxo, Nilópolis, Nova Iguaçu e São Gonçalo. Confira**

- ✓ Acquamed
- ✓ Assim Saúde
- ✓ Assist
- ✓ Caurj
- ✓ Cedae Saúde
- ✓ Cuida Mais
- ✓ Eletros Saúde
- ✓ Grupo Sin Saúde Card
- ✓ Memorial Saúde
- ✓ Oliver Cossmet
- ✓ Prevent Sênior
- ✓ Proasa
- ✓ Saúde Total
- ✓ Semeando O Bem
- ✓ Unimed Nova Iguaçu
- ✓ Unimed Rio

✓ **Bradesco Saúde**  
Planos Ideal e Efetivo, além de muitos outros

(21) 3590-9000  
lafe.com.br

# Saúde da mulher

Estamos presentes em todas as etapas da jornada de saúde da mulher. Em nossas unidades, suas pacientes realizam exames laboratoriais e de imagem em ambientes modernos, acolhedores e com o apoio de uma equipe especializada que as acompanha durante todos os procedimentos. No **Labs a+**, elas também contam com o serviço do atendimento móvel, que oferece a comodidade de realizar os exames onde e quando preferirem, incluindo testes de Mapa e Holter.

## +Saúde mulher

Com um portfólio de mais de 200 exames laboratoriais e de imagem, voltados para diferentes faixas etárias, o programa **Labs a+ Saúde Mulher** oferece descontos que chegam até 30% e parcelamento em até 10x.

## Portfólio de exames

- ▶ Acompanhamento gestacional completo
- ▶ Biópsia (mama e tireoide)
- ▶ Cardiotocografia
- ▶ Densitometria óssea
- ▶ Ecocardiograma Fetal
- ▶ Hormonais
- ▶ Mamografia digital disponível em mais de 200 unidades
- ▶ Medicina Fetal
- ▶ Oncotype DX®
- ▶ Painéis genéticos de mama
- ▶ Ressonância magnética
- ▶ Sorologias
- ▶ Teste pré-natal não invasivo para aneuploidias fetais (NIPT e NIPT Ampliado)

(21) 2538-3600  
labsamais.com.br

LABS **a+** | GrupoFleury

# MEDICINA Fetal

O **Labs a+** oferece uma gama de exames laboratoriais e de imagem para um acompanhamento pré-natal completo.

**Tudo isso com a qualidade do Grupo Fleury.**

## CONHEÇA OS DIFERENCIAIS:

- ✓ Hemogramas e tipagem sanguínea
- ✓ Laudos personalizados
- ✓ Rastreamento de infecções e de anomalias fetais
- ✓ Equipe especializada em ultrassonografia fetal
- ✓ Teste pré-natal não invasivo para aneuploidias fetais (NIPT e NIPT ampliado)

(21) 2538-3600  
labsamais.com.br

LABS **a+** | GrupoFleury

# Soluções completas em *cardiologia*

O cuidado com a saúde envolve diferentes especialidades. No **Labs a+** o seu paciente encontra um amplo portfólio de exames cardiológicos e testes genéticos que contribuem para garantir um diagnóstico seguro e preciso.

Além disso, ele conta com a comodidade de realizar os exames laboratoriais e de imagem em um só lugar, proporcionando máxima confiança, excelência e agilidade.

## Entre os exames, merecem destaque:

- ✓ Angiotomografia de artérias coronárias
- ✓ Cintilografia de perfusão miocárdica
- ✓ Ecocardiograma transtorácico com doppler colorido
- ✓ Holter
- ✓ Mapa
- ✓ Ressonância magnética
- ✓ Teste ergométrico
- ✓ Testes genéticos

## Atendimento domiciliar

No **Labs a+** o seu paciente pode realizar os exames de Mapa e Holter através o serviço de atendimento domiciliar. Com a apresentação do cartão de desconto o cliente particular ganha isenção da taxa de visita, podendo também realizar exames laboratoriais com condições especiais.

Baixe aqui o seu voucher de desconto:



# Vacina

## PROTEÇÃO COMPLETA PARA SEUS PACIENTES

A vacinação é uma importante aliada na prevenção de doenças. No **Labs a+** você e seus pacientes contam com um amplo portfólio para o público adulto e infantil além de um ambiente seguro e acolhedor, com toda a confiança e qualidade do Grupo Fleury.

### CONFIRA NOSSO PORTFÓLIO COMPLETO:

- ✓ Herpes-Zóster Recombinante (Shingrix)
- ✓ Hexavalente Acelular Combinada
- ✓ Influenza Adulto e Infantil
- ✓ Meningocócica A, C, Y e W Conjugada
- ✓ Meningocócica B Recombinante
- ✓ Papilomavírus Humano (HPV) Nonavalente
- ✓ Pentavalente Acelular Combinada
- ✓ Pneumocócica 23 Valente
- ✓ Rotavírus Pentavalente
- ✓ Tetra Viral
- ✓ Tríplice Bacteriana Acelular do Adulto
- ✓ Varicela

### VACINA CONTRA A GRIPE

Conte com o **Labs a+** na campanha de imunização contra a gripe. Nossas vacinas são tetravalentes e oferecem proteção contra dois subtipos de influenza do tipo A e duas linhagens de influenza do tipo B.

### IMPORTANTE

A vacina contra a gripe, assim como todas as demais vacinas disponíveis, pode ser administrada concomitantemente ou com qualquer intervalo em relação às vacinas contra a COVID19. A vacinação deve ser adiada brevemente em indivíduos que sofrem de enfermidade febril aguda grave.



**Vacinas em casa ou onde preferir com o ATENDIMENTO DOMICILIAR, sem taxa de visita\***

Até mesmo aos sábados, domingos e feriados.

\*Consulte as zonas de cobertura na central de atendimento

# Ressonância magnética *amigável*

## Equipamentos com maior *wide bore* e menor profundidade do túnel

- ▶ Ideal para pacientes claustrofóbicos e com IMC elevado
- ▶ Ambiente humanizado, com recursos visuais e painéis iluminados
- ▶ Atendimento também aos sábados, domingos e feriados\*
- ▶ Visualização de imagens em alta definição e diferentes planos, como se estivesse na sala de exame, na Área Médica do nosso site

## Disponível nas unidades:

### Equipamento especial:

- ✓ Bangu
- ✓ Campo Grande 3113
- ✓ Dias da Cruz
- ✓ Madureira
- ✓ Otávio Carneiro
- ✓ Posto 6
- ✓ Pinheiro Guimarães 24
- ✓ XV de Novembro

### Salas Humanizadas:

- ✓ Barra Life
- ✓ Caxias
- ✓ Debret
- ✓ Flamengo
- ✓ Freguesia
- ✓ Posto 6
- ✓ São Gonçalo
- ✓ Soriano de Souza
- ✓ Vila da Penha

\*Atendimento aos domingos apenas em algumas unidades. Consulte nossa Central de Atendimento.

# Tomografia *Novo equipamento*

- ✓ **Dose menor de contraste:** correção automática de possíveis erros na distribuição do medicamento
- ✓ **Inteligência artificial:** busca a melhor combinação dos parâmetros ideais de cada paciente

## Mais *possibilidades*

Uma gama completa de exames de imagem

## Mais *qualidade*

Equipamentos modernos que reduzem o tempo do paciente na máquina e geram imagens de alta precisão

### Onde realizar:

**BARRA LIFE**  
Barra Life Medical Center  
Av. Armando Lombardi, 1000  
Bloco 1, Loja 145 | Barra da Tijuca

**CAMBAÚBA**  
**NOVO EQUIPAMENTO**  
Rua Cambaúba, 8  
Ilha do Governador

**CAXIAS**  
Rua Prof. José Souza Herdy,  
1216, A, 3 Piso | Duque de Caxias

**DIAS DA CRUZ**  
Rua Dias da Cruz, 292 | Méier

**MADUREIRA**  
Rua Américo Brasiliense, 263  
Madureira

**PINHEIRO GUIMARÃES**  
Rua Pinheiro Guimarães, 24  
Botafogo

**SAENS PEÑA**  
**NOVO EQUIPAMENTO**  
Rua Conde de Bonfim, 370

**TIJUCA**  
São Gonçalo  
Rua Dr. Nilo Peçanha, 200  
Centro | São Gonçalo

# Exames de Imagem

## Precisão e Tecnologia

### + QUALIDADE

Equipamentos modernos, que reduzem o tempo de exposição do paciente e geram imagens de alta precisão.

### + CONFIABILIDADE

Equipe médica especializada e experiente para atender diversos públicos.

### + COMODIDADE

Resultados de exame e imagens disponíveis para visualizar onde estiver através do aplicativo.

### + PARCERIA

Uma central de laudos disponível por telefone e e-mail para discussão de casos e dúvidas.

### + BENEFÍCIO

Além do programa de fidelidade Exame mais Fácil, oferecemos para seu paciente exames de imagem com condições especiais\* no período da tarde

Saiba em qual unidade realizar seu exame de imagem no LABS a+

REGIÃO	UNIDADES	RESSONÂNCIA MAGNÉTICA	TOMO GRAFIA	ULTRASSOM	DENSITO METRIA	MAMO GRAFIA	MEDICINA FETAL	MÉTODOS GRÁFICOS	T. ERGO MÉTRICO	ECO	MEDICINA NUCLEAR
ZONA NORTE	Bonsucesso	✓		✓	✓	✓	✓	✓	✓	✓	
	Carolina Méier			✓		✓	✓	✓		✓	
	Del Castilho 5555			✓		✓	✓	✓		✓	
	Dias da Cruz	✓	✓	✓		✓	✓	✓		✓	
	Madureira	✓	✓	✓	✓	✓	✓	✓	✓	✓	✓
	Penha	✓		✓	✓	✓	✓	✓		✓	
	Vila da Penha	✓		✓	✓	✓	✓	✓		✓	
ZONA OESTE	Bangu	✓		✓	✓	✓	✓	✓		✓	
	Barra Américas			✓	✓	✓	✓	✓	✓	✓	
	Barra Life	✓	✓	✓			✓	✓	✓	✓	
	Campo Grande 2663			✓				✓	✓	✓	
	Campo Grande 3113	✓		✓	✓	✓	✓	✓	✓	✓	
	Freguesia	✓		✓	✓	✓	✓	✓		✓	
	Recreio	✓		✓	✓	✓	✓	✓		✓	
ZONA SUL	Taquara 1149			✓	✓	✓	✓	✓	✓	✓	
	Taquara 974	✓		✓	✓	✓	✓	✓		✓	
	Barão de Ipanema			✓	✓	✓	✓	✓	✓	✓	
	Catete			✓			✓	✓		✓	
	Figueiredo de Magalhães	✓		✓			✓	✓		✓	
	Flamengo	✓		✓		✓	✓	✓	✓	✓	
	Pinheiro Guimarães 24	✓	✓	✓			✓	✓		✓	
CENTRO	Posto 6	✓		✓	✓	✓	✓	✓	✓	✓	
	Carioca	✓		✓	✓	✓	✓	✓	✓	✓	
TIJUCA E REGIÃO	Debret	✓		✓	✓	✓	✓	✓	✓	✓	
	Saens Peña		✓	✓	✓	✓	✓	✓	✓	✓	✓
ILHA DO GOVERNADOR	Santo Afonso			✓	✓	✓	✓	✓	✓	✓	✓
	Soriano de Souza	✓		✓	✓	✓	✓	✓	✓	✓	
NITERÓI E SÃO GONÇALO	Cambaúba	✓	✓	✓	✓	✓	✓	✓	✓	✓	
	Otávio Carneiro	✓		✓	✓	✓	✓	✓	✓	✓	
DUQUE DE CAXIAS	XV de Novembro	✓		✓	✓	✓	✓	✓	✓	✓	
	São Gonçalo	✓	✓	✓	✓	✓	✓	✓	✓	✓	
NOVIDADE Exames de Imagem disponíveis nas unidades Santa Rosa e Amaral Peixoto	Santa Rosa			✓			✓			✓	
	Amaral Peixoto			✓			✓			✓	

\*Oferta sujeita a alterações. Verifique a disponibilidade do serviço desejado em nossa central de atendimento. Consulte mais informações em nossa central de atendimento.

# Saiba tudo que o **Labs a+** pode fazer *por você e seus pacientes*

O **Labs a+** combina a força de uma marca presente no Rio de Janeiro há mais de 30 anos com a agilidade da proposta de atendimento da **a+ Medicina Diagnóstica**, tendo a chancela do Grupo Fleury. Dessa união surgiu uma rede moderna, que oferece acolhimento e capilaridade.

Hoje são 42 unidades **Labs a+**, distribuídas pelos municípios de Rio de Janeiro, Niterói, Duque de Caxias e São Gonçalo, além da unidade móvel, que realizam uma grande gama de exames laboratoriais e de imagem.

## EXAMES GENÉTICOS:

- CGH-array
- Exoma
- Oncotype DX®
- Teste pré-natal não invasivo para aneuploidias fetais (NIPT)

## MAIS DE 200 EXAMES GENÉTICOS EM DIVERSAS ÁREAS

## VACINAS:

- Amplo portfólio adulto e infantil

## EXAMES LABORATORIAIS :

- Anatomopatológicos e citológicos
- Biomoleculares
- Biópsia (de mama, próstata e tireoide)
- Bioquímicos
- FISH para leucemias
- Hormonais
- Imunofenotipagens
- Imunológicos
- Parasitológicos
- Sorologias
- Urinálise
- **Testes para Covid-19**

## EXAMES DE IMAGEM E MÉTODOS GRÁFICOS:

- Cintilografia (miocárdica, cerebral e de tireoide)
- Densitometria óssea
- Ecocardiograma
- Eletrocardiograma
- Holter
- Mamografia digital
- Mapa
- Radiografia
- Ressonância magnética
- Teste ergométrico
- Tomografia computadorizada
- Ultrassonografia
- Ultrassonografia gestacional

## EXAMES LABORATORIAIS E DE IMAGEM EM UM SÓ LUGAR

Assessoria Médica: [assessoriamedica\\_rj@grupofleury.com.br](mailto:assessoriamedica_rj@grupofleury.com.br)



## Unidades

### Zona Norte

- Bonsucesso  
Rua Cardoso de Moraes, 148 Bonsucesso
- Carolina Méier  
Rua Carolina Méier, 36 | Méier
- Del Castilho 5555  
Av. Dom Helder Câmara, 5.555 Loja A Del Castilho
- Dias da Cruz  
Rua Dias da Cruz, 292 | Méier
- Madureira  
Rua Américo Brasiliense, 263 Madureira
- Penha  
Av. Brás de Pina, 667 | Penha
- Vila da Penha  
Av. Meriti, 2.349 | Vila da Penha

### Zona Oeste

- Bangu  
Rua Francisco Real, 1.600 Bangu
- Barra Américas  
Av. das Américas, 505 | Loja H 3º andar | Salas 303 a 306 Barra da Tijuca
- Barra Life  
Barra Life Medical Center Av. Armando Lombardi, 1.000 Bl. 1 | Loja 145 | Barra da Tijuca
- Campo Grande 2663  
Av. Cesário de Melo, 2.663 Campo Grande
- Campo Grande 3113  
Av. Cesário de Melo, 3.113 Campo Grande
- Freguesia  
Av. Geremario Dantas, 1.393 Freguesia

- Recreio  
Av. Alfredo Baltazar da Silveira, 1.825 Recreio dos Bandeirantes
- Taquara 1149  
Av. Nelson Cardoso, 1.149 | Slj. 214 Jacarepaguá
- Taquara 974  
Av. Nelson Cardoso, 974 Jacarepaguá

### Zona Sul

- Barão de Ipanema  
Rua Barão de Ipanema, 29 Copacabana
- Catete  
Rua do Catete, 216 | Catete
- Figueiredo de Magalhães  
Rua Figueiredo Magalhães, 144 Loja A | Copacabana
- Flamengo  
Rua Senador Vergueiro, 157 Flamengo
- Largo do Machado  
Rua Ministro Tavares de Lira, 151 Largo do Machado
- Pinheiro Guimarães 24  
Rua Pinheiro Guimarães, 24 Botafogo
- Posto 6  
Av. Nossa Senhora de Copacabana, 1.424 Copacabana

### Centro

- Carioca  
Rua Sete de Setembro, 71 | Centro
- Debret  
Rua Debret, 23 | Centro

### Tijuca e Região

- Mariz e Barros  
Rua Mariz e Barros, 554 | Maracanã
- Saens Peña  
Rua Conde de Bonfi m, 370 | Tijuca
- Santo Afonso  
Rua Santo Afonso, 131 | Tijuca
- Soriano de Souza  
Rua Soriano de Souza, 98 | Tijuca

- Uruguai  
Rua Uruguai, 345 | Tijuca
- Vila Isabel  
Boulevard 28 de Setembro, 408 Vila Isabel

### Ilha do Governador

- Cambaúba  
Rua Cambaúba, 8 | Ilha do Governador

### Niterói e São Gonçalo

- Amaral Peixoto  
Av. Ernani do Amaral Peixoto, 60 Loja A | Centro | Niterói
- Otávio Carneiro  
Rua Otávio Carneiro, 106 Icarai | Niterói
- Piratininga  
Estrada Francisco da Cruz Nunes, 6.266 Loja 110 | Piratininga | Niterói
- Santa Rosa  
Rua Nobrega, 186 | Icarai | Niterói
- Sete de Setembro  
Av. Sete de Setembro, 221 Icarai | Niterói
- Tavares de Macedo  
Rua Tavares de Macedo, 5 Loja 105 | Icarai | Niterói
- XV de Novembro  
Rua XV de Novembro, 134 Centro | Niterói
- São Gonçalo  
Rua Dr. Nilo Peçanha, 200 Centro | São Gonçalo

### Duque de Caxias:

- Caxias  
Rua Prof. José de Souza Herdy, 1.216, A, 3º piso | Duque de Caxias

 Grupo **Fleury** | Paixão pelas pessoas e pelo que fazemos.

**LABS**  **a+** medicina diagnóstica



Aponte a câmera do seu celular para o QR Code e realize seus exames onde preferir **com isenção de taxa**

 (21) 2538-3600 